

Dépistage de la maculopathie toxique causée par anti-paludéens de synthèse.

Evaluation des différents moyens actuellement recommandés, et des facteurs de risque connus.

C Fardeau¹, C Simon², J Knoeri¹, Z Mourouvin¹, C David¹, M Amini¹, N Zahr³, B Lebrun-Vignes³, L Naccache², P LeHoang¹

1 Department d'Ophthalmologie Centre de Référence en Maladies rares, Pitié Salpêtrière Hospital, UPMC, Paris, France

2 Fédération Electrophysiologie Pitié Salpêtrière Hospital, UPMC, Paris, France

3 UF Pharmacologie et pharmacogénétique, Pharmacologie, Hôpitaux universitaires Pitié Salpêtrière – Charles Foix, Paris, Fr

Conflit d'intérêt : aucun



Introduction

Les anti-paludéens de synthèse APS comprenant Hydroxychloroquine HCQ et chloroquine CQ sont largement prescrits au cours du Lupus et autres connectivites, ainsi que pour la prévention antipalustre.

Les APS sont impliqués dans la survenue de baisse d'acuité visuelle définitive par maculopathie toxique rapportée à la CQ¹ puis à HCQ² Cette perte de vision péri-centrale puis centrale est apparue définitive même après arrêt du traitement^{3,4,5}


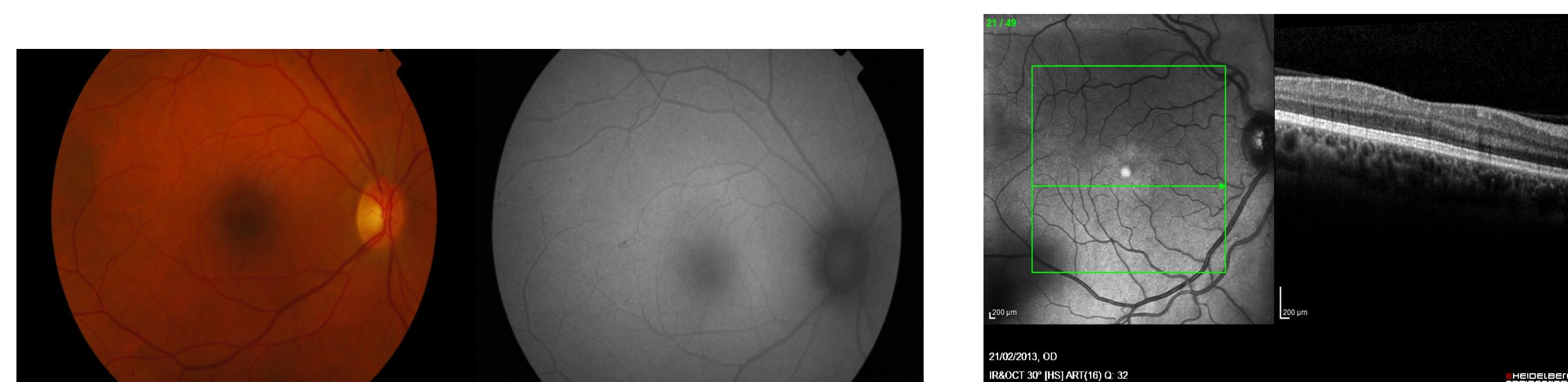
De nombreux protocoles à visée diagnostique ont été utilisés. Des recommandations éditées et revues par l'American Academy of Ophthalmology^{3,4} recommandent un examen initial clinique ophtalmologique associé à un champ visuel des 10 degrés centraux, qui sera associé, en cas d'anomalies, à une autofluorescence, sdOCT (tomographie maculaire), ou électrorétinogramme multifocal ERGmf. En 2016, les moyens de dépistage recommandés incluent le champ visuel central et le sdOCT pour leur très grande accessibilité.³ La vision des couleurs et ERG full field largement pratiqués pendant des dizaines d'années à visée de dépistage, sont encore parfois prescrits.

Objectif

Evaluation rétrospective des différents moyens de dépistage recommandés de la maculopathie toxique MT aux APS. Evaluation des facteurs de risque classiquement décrits.

Patients et Méthodes

Sur 5 ans consécutifs, les dossiers ophtalmologique et électrophysiologique des patients surveillés pour traitement par APS ont été revus rétrospectivement. Ont été réalisés sur une seule journée : meilleure acuité visuelle corrigée, campimétrie centrale par Humphrey 10.2, examen en Lampe à fente et fond d'œil, sdOCT et autofluorescence du pôle postérieur rétinien. Ont été recueillis le champ visuel périphérique et la vision des couleurs s'ils avaient été effectués. Le diagnostic de maculopathie toxique a été retenu si 2 examens au moins présentaient une anomalie compatible.



Systemic risk factors n=57	age≥60 years	body mass index < 22	creatinemia>100 microM/l	Transaminases >100UI/l	preexisting retinal disease
n	10	6	3	3	5

Fonctional signs	Fundus and Slit lamp exam	Humphrey 10.2 VF	sdOCT	ERGmf	Stage	Evolution at 3 years
absent	Normal	Normal	Normal	Normal	Normal	
absent	Normal	2 contigus points between 2 and 6 degrees, loss of more than 4 dB	Most often normal	abnormal	Early	Fonctional signs absent VF may improve ERGmf may improve
absent	normal	More than 2 deficit points not annular	abnormal	abnormal	Mild	VF may get worse
May be present	Fundus may be abnormal	Annular, 2 rows Abnormalities on 3-5 degrees	abnormal	abnormal	Annular moderate	VF may get worse
present	Abnormal fundus	Annular, 3 rows Abnormalities on 3-7 degrees	abnormal	abnormal	Annular severe	Fonctional signs present
present	Abnormal fundus	Annular more than 3 rows	abnormal	abnormal	Severe and spreading towards periphery	Fonctional signs present
present	Abnormal fundus	Final phase	abnormal	abnormal	Severe extended to periphery and spreadind to the fixation point	Fonctional signs present

Discussion

Les stades décrits par Marmor semblent pouvoir être enrichis de stades précoces chez lesquels des régressions des anomalies campimétriques et électriques semblent possibles.^{3,4} Le dépistage repose sur le champ visuel central qui, en cas d'anomalies compatibles avec une toxicité, doit d'abord être refait dans des indices satisfaisants et interprété avec les données de l'examen clinique.

Ensuite la cohérence d'au moins 2 examens complémentaires est nécessaire au diagnostic; l'OCT apparait plus tardivement altéré que l'ERGmf.

Conclusion

Les trois quarts des patients présentant une Maculopathie Toxique aux APS ne présentaient pas de Facteurs de Risque systémiques classiquement rapportés.

Le champ visuel des 10 degrés centraux est l'élément majeur du dépistage et est très accessible. Son interprétation se fait en présence d'un seuil fovéolaire précisé, d'indices de fiabilité acceptables et d'un examen clinique ophtalmologique.

L'OCT est un examen très accessible mais sur lequel les anomalies apparaissent plus tardivement qu'en ERGmf. L'évolution potentielle de la Maculopathie Tox. avec l'apparition de signes fonctionnels, souligne l'intérêt du diagnostic le plus précoce possible.

References

- Hobbs HE, Sorsby A, Freedman A. Retinopathy following chloroquine therapy. *Lancet* 1959; 2(7101):478-80.
- Shearer RV, Dubois EL. Ocular changes induced by long-term hydroxychloroquine (plaquenil) therapy. *Am J Ophthalmol.* 1967 Aug;64(2):245-52.
- Melles R.B. and Marmor M.F. The risk of toxic retinopathy in patients on long-term hydroxychloroquine therapy. *JAMA Ophthalmol.*, 2014, 132, 1453-1460
- Marmor MF, Kellner U, Lai TY, Lyons JS, Mieler WF; American Academy of Ophthalmology. Revised recommendations on screening for chloroquine and hydroxychloroquine retinopathy. *Ophthalmology* 2011;118(2):415-422.
- Mavrikakis I, Sfikakis PP, Mavrikakis E, Rougas K, Nikolaou A, Kostopoulos C, Mavrikakis M. The incidence of irreversible retinal toxicity in patients treated with hydroxychloroquine: a reappraisal. *Ophthalmology.* 2003;110:1321-6

Resultats

4812 dossiers de patients ont été revus. 57 cas de MT ont été diagnostiqués. Le sex ratio hommes/femmes est 100% dans le groupe MT et 91% dans le groupe sans MT. L'âge moyen est 51±19 ans dans le groupe MT et de 48±15 ans dans le groupe non MT.

Compatibles avec le Dc n=57	Fond d'oeil	Auto fluorescences	Hump hrey 10.2	Hump hrey 24.2	Sd OCT	ERG mf
n	18	27	57	12/21	35	57

Fonctional signs	Fundus and Slit lamp exam	Humphrey 10.2 VF	sdOCT	ERGmf	Stage	Evolution at 3 years
absent	Normal	Normal	Normal	Normal	Normal	
absent	Normal	2 contiguous points between 2 and 6 degrees , loss of more than 4 dB	Most often normal	abnormal	Early	Fonctional signs absent VF may improve ERGmf may improve
absent	normal	More than 2 deficit points not annular	abnormal	abnormal	Mild	VF may get worse
May be present	Fundus may be abnormal	Annular , 2 rows Abnormalities on 3-5 degrees	abnormal	abnormal	Annular moderate	VF may get worse
present	Abnormal fundus	Annular, 3 rows Abnormalities on 3-7 degrees	abnormal	abnormal	Annular severe	Fonctional signs present
present	Abnormal fundus	Annular more than 3 rows	abnormal	abnormal	Severe and spreading towards periphery	Fonctional signs present
present	Abnormal fundus	Final phase	abnormal	abnormal	Severe extended to periphery and spreading to the fixation point	Fonctional signs present