



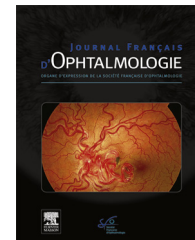
ELSEVIER

Disponible en ligne sur

ScienceDirect
www.sciencedirect.com

Elsevier Masson France

EM|consulte
www.em-consulte.com



REVUE GÉNÉRALE

Rétinochoroïdopathie de type Birdshot : les éléments clés[☆]



Birdshot retinochoroidopathy: Key messages

S. Touhami^{a,*}, C. Fardeau^a, O. Zambrowski^b,
C. Bonnet^c, B. Bodaghi^a, V. Toutou^a, P. Lehoang^a

^a Service d'ophtalmologie, hôpital de la Pitié Salpêtrière, centre de référence des maladies rares, université Paris VI, DHU « Sight Restore », 47–83, boulevard de l'Hôpital, 75013, Paris, France

^b Service d'ophtalmologie, centre hospitalier intercommunal de Créteil, 40, avenue de Verdun, 94000, Créteil, France

^c Service d'ophtalmologie, CHNO Quinze-Vingts, 28, rue de Charenton, 75012 Paris, France

Reçu le 13 janvier 2016 ; accepté le 25 mai 2016

Disponible sur Internet le 21 juin 2016

MOTS CLÉS

Rétinochoroïdopathie de Birdshot ;
Uvéite ;
Inflammation ;
Acuité visuelle ;
Angiographie ;
Champs visuels ;
Électrorétinographie ;
Électro-oculographie ;
Tomographie par cohérence optique

Résumé La rétinochoroïdopathie de Birdshot est une uvéite postérieure autoimmune potentiellement cécitante qui touche des patients caucasiens autour de la cinquantaine. Elle se distingue par une forte association à l'antigène HLA A-29 et par des taches caractéristiques au fond d'œil dont l'apparition peut être retardée. L'intérêt des examens complémentaires prend alors son sens pour permettre le diagnostic et le suivi. Parmi ceux-ci, la tomographie par cohérence optique recherche un œdème maculaire ou une atrophie de mauvais pronostic. L'angiographie à la fluorescéine montre des signes d'activité inflammatoire, tandis que celle au vert d'indocyanine a également une valeur diagnostique. L'électrorétinogramme global et la périmétrie ont montré leur utilité pour le diagnostic et la surveillance. L'acuité visuelle est un piètre reflet de la fonction visuelle. Une surveillance clinique et paraclinique itérative est nécessaire pour assurer le meilleur pronostic. Un traitement corticoïde doit être précocement associé à une immunosuppression pour les formes présentant des facteurs de mauvais pronostic.
© 2016 Elsevier Masson SAS. Tous droits réservés.

[☆] Présentation aux congrès SFO 2014 et ARVO 2014.

* Auteur correspondant.

Adresse e-mail : saratouhami@gmail.com (S. Touhami).

KEYWORDS

Birdshot
retinochoroidopathy;
Uveitis;
Inflammation;
Visual acuity;
Angiogram;
Perimetry;
Electroretinogram;
Electro-oculogram;
Optical coherence
tomography

Summary Birdshot retinochoroidopathy (BRC) is a potentially blinding posterior autoimmune uveitis that affects Caucasian patients in their fifties. Strongly associated with the HLA A 29 phenotype, BRC is characterized by the presence of suggestive choroidal lesions on the fundus, but their apparition can be delayed. Visual acuity is not a good descriptive factor of visual function. Ancillary tests can therefore help establish the diagnosis and allow proper follow-up of BRC patients: optical coherence tomography can reveal either oedema or atrophy of the macula. Fluorescein and indocyanine green angiograms can show signs of inflammatory activity and give further diagnostic clues. Electroretinograms and visual fields can be useful for the diagnosis and follow-up. BCR patients should be examined periodically and undergo exhaustive clinical and paraclinical tests to insure the best prognosis. Corticosteroids should be associated with immunosuppressive treatments as early as possible in the presence of factors that are predictive of the worse prognoses.

© 2016 Elsevier Masson SAS. All rights reserved.

Introduction

La rétinobroïdopathie de type Birdshot (BRC) est une uvéite postérieure bilatérale chronique se caractérisant au fond d'œil par la présence de multiples taches hypopigmentées évocatrices dont l'aspect rappelle un tir de grenaille de plomb, d'où l'appellation « Birdshot » en anglais [1]. Cette pathologie rare, individualisée des autres causes d'uvéite en 1980, représenterait 0,6 à 1,5 % de l'ensemble des uvéites et 6 à 7,9 % des atteintes postérieures [2,3].

Définition

Une conférence de consensus internationale a décliné une série d'éléments standardisés permettant de faciliter le diagnostic [4] : la caractéristique indispensable était la présence de taches de type « Birdshot » qui sont choroïdiennes, hypopigmentées, rondes ou ovales, aux bords flous, de diamètre allant d'un quart à une moitié de diamètre papillaire mais pouvant confluer entre elles. Leur topographie est classiquement péri-papillaire avec la présence d'au moins une de ces lésions en inféro-nasal de la région péri-papillaire. Les lésions peuvent toutefois irradier plus en périphérie. Le grand axe des taches est classiquement radiaire au disque optique (Fig. 1). Les autres caractéristiques requises étaient les suivantes : existence d'une maladie bilatérale, présence d'au moins 3 lésions de type Birdshot dans la région inférieure ou nasale de la papille d'au moins un œil, présence d'une inflammation modérée du segment antérieur (définie par des cellules $\leq 1+$ dans la chambre antérieure) et du segment postérieur (définie par un haze (flou) vitréen $\leq 2+$) [5]. D'autres éléments confortent le diagnostic : présence d'un typage HLA (*human leukocyte antigen* ou complexe majeur d'histocompatibilité) A-29 positif, de vascularites rétinienne principalement veineuses ou d'un œdème maculaire. En effet, si l'antigène HLA A-29 a très fortement été associé à la maladie, des cas de BRC HLA A-29 négatif (moins de 5 % des cas selon les séries les plus importantes) [2] ont été décrits. Enfin les critères d'exclusion étaient les suivants : présence de précipités rétro-cornéens, de synéchies postérieures, ou d'une maladie infectieuse, néoplasique ou inflammatoire responsable de lésions choroïdiennes pouvant mimer l'atteinte de la Birdshot.

Épidémiologie

Dans la vaste majorité des cas, la maladie de Birdshot affecte des patients d'origine caucasienne avec une prévalence oscillant entre 0,69 et 1,73 cas pour 100 000 habitants [2], ce qui représente environ 800 patients en France. L'âge moyen de début de la maladie est de 50 ans [2]. Une prédominance féminine modérée est retrouvée (54,1 %) [2]. La BRC est une rareté en pédiatrie. Néanmoins des cas ont été décrits chez des enfants d'une quinzaine d'années [6] pour lesquels la réalité du diagnostic reste discutable.

Immunologie et immunogénétique

La rétinobroïdopathie de Birdshot est une maladie auto-immune de l'uvéite postérieure donnant lieu à une inflammation rétinienne, choroïdienne et des tissus adjacents : nerf optique, vaisseaux rétinien et vitrés. Il s'agit de l'une des pathologies auto-immunes les plus fortement associées à un antigène HLA, dans ce cas précis l'antigène HLA-A29 (en particulier le sous-type HLA-A2902 [7]) qui augmenterait le risque de développer la maladie de 50 à 220 fois selon les estimations [8–12]. D'autres phénotypes HLA ont également été associés au développement de la maladie : HLA-B12, B44 et B45 [2]. L'existence d'un modèle de souris transgéniques pour l'antigène HLA-A29 est un argument supplémentaire appuyant l'importance de cette molécule dans la physiopathologie de la maladie [13]. L'analyse d'échantillons de vitré de patients a démontré l'existence de lymphocytes T auto-réactifs CD4+ et CD8+ de profil Th1 [14] ou Th17 [15], apportant un argument fort pour l'origine auto-immune de la maladie. Une auto-réactivité contre divers antigènes rétinien tels le *S retinal antigen* a été suggérée dans de multiples études [8,16,17].

Histopathologie

Sur le plan de l'histologie, il existe peu de données en l'absence de possibilités d'accéder aux tissus oculaires in vivo. Les données électrophysiologiques, l'analyse des champs visuels, l'apparition précoce des vascularites

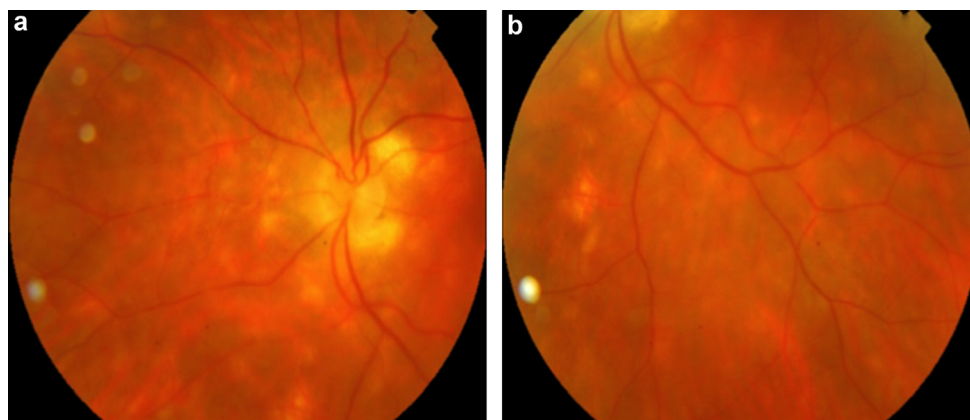


Figure 1. Rétinophotographie représentant des lésions caractéristiques de type « Birdshot » chez une patiente de 55 ans. Ces taches sont hypopigmentées, rondes ou ovales, aux bords flous, de diamètre allant d'un quart à une moitié de diamètre papillaire et de disposition péri-papillaire principalement dans la zone inféro-nasale. Aspect : a : au pôle postérieur ; b : en inféro-nasal de la papille.

rétiniennes font toutefois penser que la choroïde et la rétine interne sont probablement les cibles initiales du processus dysimmunitaire.

Une étude histologique post-mortem a montré la présence de nombreux infiltrats lymphocytaires focaux (principalement T CD8+, rarement T CD4+ ainsi que des lymphocytes B) de la choroïde à l'endroit des lésions mais aussi autour des vaisseaux rétiens et du nerf optique prélaminaire [18,19]. Une autre étude post-énucléation ne retrouvait pas de lésion granulomateuse mais seulement de rares histiocytes CD68+ [20]. Bien que l'inflammation de la choroïde soit un élément certain dans la maladie de Birdshot, la controverse demeure pour savoir si cette atteinte constitue la lésion initiale ou si elle résulte d'un processus d'amplification faisant suite à une réaction dysimmunitaire contre une autre couche oculaire. C'est pourquoi la dénomination de la maladie de Birdshot peut être soit une « choriorétinopathie » pour ceux qui défendent une atteinte choroïdienne principale, soit une « rétinochoroïdopathie » dans l'hypothèse d'une atteinte rétinienne primaire.

Caractéristiques cliniques

Manifestations extra-oculaires

Aucune association entre la maladie de Birdshot et une autre pathologie systémique n'a été confirmée [21].

Symptômes visuels

Au total, 92,3% des patients présentent des plaintes visuelles malgré la préservation de l'acuité visuelle centrale [2]. La plainte principale est à type de vision floue dans 83,3% des cas suivie par des myodésopsies dans 40% des cas [2]. D'autres symptômes ont pu être rapportés indépendamment de toute baisse d'acuité visuelle : héméralopie, photopsies, photophobie, perte de la vision périphérique, vision fluctuante, perte de la profondeur de champ ou de la vision du relief et métamorphopsies [2]. De façon intéressante, ces symptômes peuvent précéder de plusieurs années les lésions caractéristiques vues au fond d'œil, c'est donc dire leur importance dans l'arsenal diagnostique [22].

L'altération de la vision périphérique ou de la vision des contrastes est également rapportée [23,24]. Un trouble de la vision des couleurs est ressenti dans environ 9% des cas [2,25,26].

Acuité visuelle centrale

Chez la plupart des patients, l'acuité visuelle décline très lentement mais reste globalement assez conservée [2]. L'œdème maculaire constitue la principale cause de baisse d'acuité visuelle tandis que l'atrophie maculaire occasionne des baisses d'acuité visuelle définitives. La cécité légale représente globalement 9,8% des cas [2]. L'acuité visuelle centrale peut longtemps rester conservée malgré une dégradation des autres indicateurs de la fonction visuelle tels que le champ visuel ou l'électrorétinogramme [27]. De plus, elle ne serait pas bien corrélée aux autres variables descriptives quantitatives de la maladie [28] suggérant que d'autres critères sont nécessaires à l'évaluation des patients.

Examen à la lampe à fente

La maladie de Birdshot est une uvéite postérieure ne présentant que peu ou pas de signes inflammatoires au niveau du segment antérieur [4], classiquement sans précipités rétro-cornéens [2]. Une étude suisse [29] a cependant suggéré de retirer des critères d'exclusion, la présence de précipités rétro-descémétiques en rapportant 3 cas de BRC avec des précipités rétro-cornéens d'allure granulomateuse [29]. Il n'existe habituellement pas de synéchies postérieures [4].

Anomalies au fond d'œil

Les lésions du fond d'œil sont les signes clés. Elles doivent être présentes aux deux yeux et présenter les spécificités décrites par la conférence de consensus [4]. Elles peuvent apparaître jusqu'à plusieurs années après les premiers symptômes [22]. L'inflammation du vitré est classiquement toujours présente. Il n'existe cependant pas d'aspect en œufs de fourmis ni de banquise [2,30]. L'œdème papillaire ou la présence d'une hyperfluorescence papillaire en angiographie à la fluorescéine n'est pas chose rare. Peuvent également être rencontrées des hémorragies

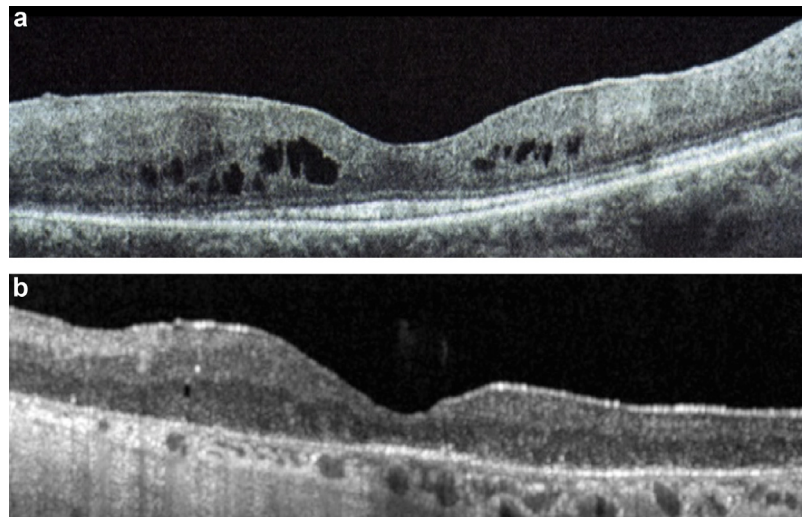


Figure 2. Aspect en tomographie par cohérence optique (OCT spectral domain) : a : chez une patiente de 49 ans présentant un œdème maculaire ; b : chez un patient de 58 ans présentant une atrophie maculaire, avec disparition de la ligne des photorécepteurs, de plus mauvais pronostic visuel.

rétiniennes, des vascularites à type de périphlébites du pôle postérieur, plus rarement des sténoses des artérols rétinienne [2,31]. Les vascularites peuvent également toucher les capillaires péri-maculaires à l'origine de fuites vasculaires et de l'œdème maculaire classiquement cystoïde [2,31].

Examens complémentaires

La tomographie par cohérence optique (OCT)

L'OCT est indispensable à l'évaluation initiale, au suivi et à l'évaluation de la réponse au traitement, la baisse de l'acuité visuelle étant le plus souvent secondaire à l'apparition ou l'aggravation de l'œdème maculaire (Fig. 2a) [32]. Selon Monnet et al., la perte partielle ou totale de la 3^e bande hyper-réfléctive à l'OCT (Fig. 2b), correspondant à la jonction articles internes-articles externes (ligne IS/OS) des photorécepteurs, serait l'anomalie OCT la mieux corrélée non seulement à la baisse d'acuité visuelle mais aussi aux autres symptômes visuels tels la vision des couleurs. La présence de cette anomalie serait ainsi un facteur pronostique important [32]. L'œdème maculaire concernerait les formes précoces de la maladie tandis que l'atrophie maculaire, touchant surtout les couches externes de la rétine [33] serait un facteur de mauvais pronostic en rapport avec des formes plus tardives [34]. L'OCT EDI (*enhanced deep imaging*) permettant une meilleure visualisation de la choroïde notamment permettrait de déceler des anomalies aux stades très précoces [35] en mettant en évidence dans les zones extra-maculaires une diminution de l'épaisseur rétinienne, une altération globale de l'architecture rétinienne, la présence de zones hyper-réfléctives au sein de la rétine externe et surtout des anomalies choroïdiennes incluant : une diminution de l'épaisseur choroïdienne, l'absence de la couche de Sattler, la présence de zones focales de dépigmentation et la présence d'espaces hypo-réfléctifs supra-choroïdiens [35]. Le développement de membranes

épi-rétiniennes concernait 9,2% des patients atteints de phase tardive de Birdshot (> 6 ans d'évolution) [34].

Une étude récente a montré que l'OCT et l'angiographie à la fluorescéine étaient des techniques complémentaires plutôt qu'exclusives en matière d'évaluation maculaire lors d'uvéites de tous types incluant la BRC [36]. Des discordances entre OCT et angiographie à la fluorescéine (FA) dans la capacité à mettre en évidence un œdème maculaire ont été notées [32,36]. Cette discordance concernait 46% des cas [36]. Dans 30% des cas, elle était de type FA+/OCT- c'est-à-dire une objectivation positive de l'œdème maculaire par la FA seule. Dans 16% des cas, elle était de type FA-/OCT+. La concordance FA+/OCT+ était en revanche le plus souvent observée en cas d'uvéite en pic d'activité [36].

Rétinophotographies et auto-fluorescence

L'étude de Piffer et al. a montré que le nombre de lésions de Birdshot en rétinophotographie était lié aux phases d'exacerbation inflammatoire de la maladie et non pas à sa durée ni à sa sévérité. En auto-fluorescence, jusqu'à 80% des patients présentent des anomalies (hyper- ou hypo-autofluorescence) sans qu'il n'existe de corrélation anatomique entre les lésions observées au fond d'œil et les lésions dont l'autofluorescence est altérée. L'autofluorescence renseigne principalement sur l'atteinte de l'épithélium pigmentaire et pourrait constituer un élément supplémentaire en termes pronostique et de suivi des patients [37].

Champ visuel

Les informations concernant l'utilité des champs visuels sont hétéroclites en ce sens qu'elles n'ont pas employé les mêmes protocoles d'acquisition ni les mêmes rythmes de réalisation. Il faut également prendre en considération la période d'apprentissage qui influe sur le résultat obtenu et la présence de facteurs confondants tels l'hypertonie oculaire qui peut être le résultat de l'utilisation prolongée

d'une corticothérapie [2]. La méta-analyse de Shah et al. a retrouvé des anomalies périmétriques chez environ 28% des patients [2]: constriction du champ visuel périphérique, élargissement de la tache aveugle, scotome central ou paracentral, scotomes multiples [38], déficits arciformes [38], diminution globale de la sensibilité rétinienne ou seule persistance de l'îlot central. Toutefois, il n'est toujours pas clair si ces anomalies périmétriques sont la conséquence d'une atteinte de la couche des cellules ganglionnaires, du nerf optique ou de la rétine externe [31,39,40].

Concernant le type de champ visuel, certains préconisent l'utilisation de la périmétrie automatisée de type Humphrey [38,41] qui retrouverait des anomalies malgré une acuité visuelle conservée. La périmétrie automatisée utilisant le Progressor Software qui emploie la technique PLR pour *pointwise linear regression (PLR) analysis of luminance sensitivity on time* permettrait de montrer une détérioration alors même que l'analyse seule du MD ou de l'électrorétinogramme ne révèlent pas d'anomalies, suggérant l'utilité de cette méthode pour la surveillance des patients [41]. D'autres préconisent d'employer des techniques cinétiques telles que la périmétrie de Goldman [40] qui permettraient d'avoir une vision plus globale de la périphérie. Cela est particulièrement valable dans les formes évoluées s'accompagnant d'une acuité visuelle effondrée et pour lesquelles la périmétrie automatisée peut devenir ininterprétable. La méthode utilisée découle d'un algorithme spécifique calculant les degrés visibles sur chaque méridien de 30 degrés sur les isoptères I-4 et IV-4 [40].

Angiographie à la fluorescéine

L'angiographie à la fluorescéine (FA) n'est pas un examen diagnostique mais permet d'avoir une idée sur l'activité inflammatoire de la maladie et de ses séquelles. Les signes observés traduisent essentiellement une atteinte inflammatoire vasculaire avec des vascularites rétinienne prédominant au pôle postérieur, le plus fréquemment des périphlébites. Cette vascularite veineuse est pratiquement constante lors des phases d'activité de la maladie. De même, une hyperfluorescence du nerf optique est souvent associée même en l'absence d'œdème papillaire à l'examen clinique. Ces vascularites peuvent également être péri-fovéolaires, correspondant alors à des capillarites éventuellement associées à un œdème maculaire. La détection des taches typiques de la maladie de Birdshot en FA est variable et dépend de l'âge des lésions. Les plus récentes sont souvent silencieuses et se confondent avec le fond choroïdien. Elle peuvent également apparaître hypofluorescentes aux temps précoces et s'imprégner aux temps tardifs pour apparaître légèrement hyperfluorescentes [42]. Les taches les plus anciennes sont hyperfluorescentes dès les temps précoces avec une hyperfluorescence qui augmente en intensité avec la séquence angiographique mais reste localisée sans diffusion, ce qui traduit un effet fenêtre en rapport avec une atrophie des couches pigmentées. Un allongement du temps de transit artérioveineux semble être une observation caractéristique [31,43]. Selon Guex-Crosier, cela ne serait pas le reflet de l'hémodynamique intravasculaire mais dénoterait plutôt de dommages survenant au niveau de la barrière hémato-rétinienne induisant une fuite

de petites quantités de fluorescéine dans les tissus avoisinants avant de retourner dans la circulation veineuse [43]. Enfin, la FA peut mettre en évidence des néovaisseaux choroïdiens et leurs complications propres [2].

Angiographie au vert d'indocyanine (ICG)

Elle semble montrer des signes plus spécifiques et plus précoces alors que la FA peut être normale [44]. Fardeau et al. dans une série de 52 patients ont montré qu'en phase active, le premier signe retrouvé chez 100% des patients est la présence de taches rondes ou ovales hypocyantescentes aux phases précoces et intermédiaires de l'angiographie devenant progressivement iso-cyanescences ou restant hypo-cyanescences aux phases tardives (Fig. 3) [42]. Ces lésions sont le plus souvent plus nombreuses et plus petites qu'au fond d'œil. L'explication donnée pour différencier les taches hypo- et isocyanescences à la phase tardive est que les premières concerneraient toute l'épaisseur choroïdienne tandis que les dernières ne concerneraient qu'une partie. Parmi les lésions qui restaient hypocyantescentes lors de la phase tardive, certaines disparaissaient avec la mise en route d'un traitement alors que d'autres persistaient correspondant soit à des granulomes choroïdiens cicatriciels (lorsque les lésions n'étaient pas visibles en FA) ou à de l'atrophie (lorsque les lésions paraissaient hyperfluorescentes en FA par effet fenêtre). Les patients en phase d'activité présentaient également deux caractéristiques supplémentaires: des vaisseaux choroïdiens flous et mal discernables lors de la phase intermédiaire de l'angiographie correspondant à une vascularite des gros troncs choroïdiens et une hypercyanescence tardive diffuse du pôle postérieur. Ces deux anomalies semblaient s'améliorer sous traitement. Les patients en phase tardive présentaient quand à eux des lésions hypocyantescentes qui restaient hypocyantescentes tout le long de l'angiographie correspondant à des granulomes cicatriciels ou à de l'atrophie. La non-concordance de la FA et l'angiographie ICG suggère une indépendance relative entre l'atteinte de la rétine et de la choroïde [42] (Fig. 3). Des hypothèses différentes ont été proposées pour expliquer l'hypocyanescence des lésions en ICG. D'une part l'hypoperfusion des petits vaisseaux choroïdiens, d'autre part l'existence d'infiltrats inflammatoires choroïdiens, la réalité étant probablement une conjonction de ces deux éléments [44]. Contrairement à ce qui est fréquemment rapporté, les infiltrats choroïdiens ne correspondent pas forcément aux taches vues au fond d'œil qui peuvent correspondre à des nodules choroïdiens inflammatoires qui entraînent des dommages de certaines lignées mélanocytaires choroïdiennes laissant des plages oblongues dépigmentées à leur niveau. L'organisation sous forme de nodules multiples choroïdiens peut s'estomper au cours du temps ne laissant deviner que les plages profondes dépigmentées choroïdiennes et l'angiographie ICG peut donc être normale au cours d'authentiques BRC [42].

Électrorétinogramme global (ffERG ou full field ERG)

Des anomalies de l'ERG global ont été rapportées chez 88,8% des patients [2] sans corrélation évidente entre

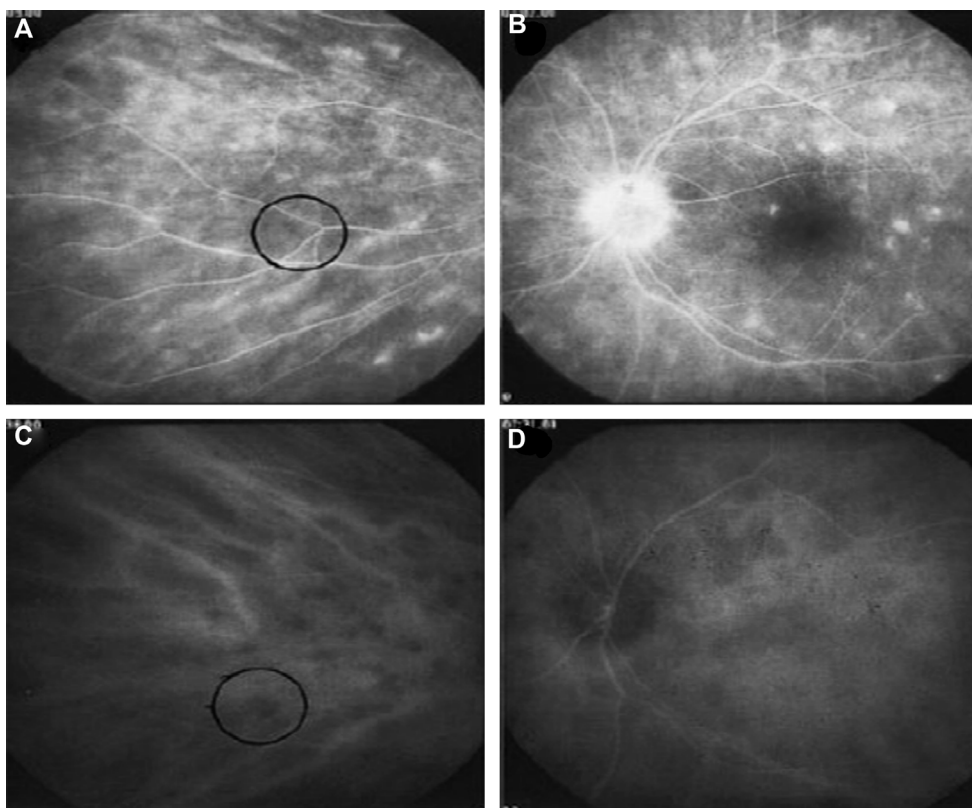


Figure 3. Résultats de l'examen angiographique lors de phases jugées actives de la maladie retrouvant une atteinte indépendante de la rétine et de la choroïde. A et B. Angiographie à la fluorescéine retrouvant une capillaropathie diffuse et une vascularite veineuse. C et D. Angiographie au vert d'indocyanine retrouvant des taches hypocyantescentes caractéristiques aux temps précoces et intermédiaires. D'après Fardeau et al. [42].

ces altérations et les symptômes tels que l'héméralopie [45] et l'acuité visuelle [27]. De plus ces modifications apparaissent plus ou moins tardivement en fonction des patients [46]. Dans des formes précoces de Birdshot, des cas d'ERG « supra » normaux ont été corrélés à l'épisode inflammatoire aigu [46]. Lors de la rétinocoroïdopathie de Birdshot, les modifications des réponses à l'ERG global sont progressives allant de normal à non discernable du bruit de fond [2] en passant par le stade classique d'électronégativité. Cet aspect se caractérise par une diminution de l'amplitude de l'onde « b » qui devient plus petite que celle de l'onde « a » après une stimulation de niveau photopique en ambiance scotopique et après un temps d'adaptation suffisant à l'obscurité, entraînant donc un rapport $b/a < 1$. Ce profil « électronégatif » dénoterait d'une atteinte post-transductionnelle [47] et suggérerait une altération initiale de la rétine neurosensorielle (cellules de Müller et cellules bipolaires) avant celle des photorécepteurs et de l'épithélium pigmentaire de la rétine [47]. L'ERG scotopique serait plus précocement et plus sévèrement altéré que l'ERG photopique, suggérant que les bâtonnets seraient atteints avant les cônes [2].

Selon d'autres auteurs, les temps implicites (IT) des réponses en ERG *Flicker* 30 Hz (stimulation de niveau photopique 3 cd.s.m⁻² en ambiance photopique à la fréquence de 1/30s) et leur allongement au cours de l'évolution de la pathologie constitueraient un critère pronostique péjoratif limitant les possibilités d'arrêter les traitements [48,49].

L'électrorétinogramme multifocal (mfERG)

Une étude récente réalisée par Chiquet et al. a permis d'évaluer l'atteinte spécifique des cônes et des bipolaires des cônes dans un périmètre de 30 degrés autour de la fovéa au cours de la maladie de Birdshot [50]. Cette équipe a rapporté une diminution globale des amplitudes (AMP) des ondes N1 (hyperpolarisation des cônes) et P1 (dépoliarisation des cellules bipolaires) (Fig. 4), du ratio P1/N1 et une augmentation des temps implicites (IT) des ondes N1 et P1 avec un effet du degré d'excentricité sur ces anomalies, comparativement aux contrôles sains, et ce quel que soit le stade de la pathologie. Ainsi, une atteinte des couches externes de la rétine pourrait être une piste dans l'explication de la pathophysiologie de cette maladie.

Électro-oculographie (EOG)

Les données sur l'EOG sont rares et difficilement interprétables. En effet, même si Shah et al. rapportent des anomalies du rapport d'Arden dans plus de 66,5% des cas et une aggravation de ces anomalies au cours de l'évolution de la pathologie, l'interprétation des résultats de l'EOG reste compliquée car cet examen évalue le fonctionnement de l'épithélium pigmentaire (EP) et des bâtonnets. Par conséquent en cas d'anomalie du mfERG scotopique (ce qui est souvent le cas), il n'est pas possible de conclure sur le fonctionnement de l'EP, c'est donc un problème dans la maladie

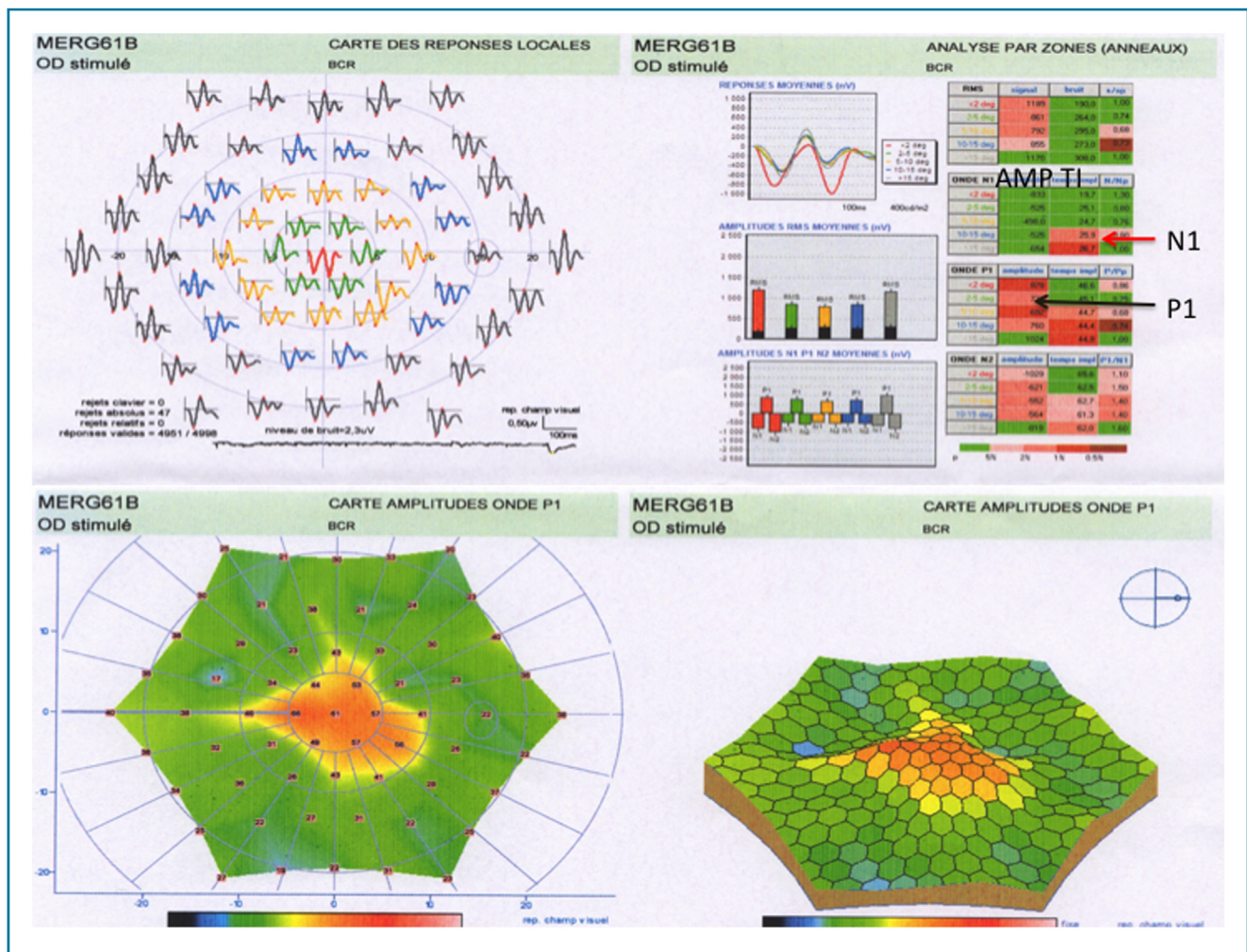


Figure 4. Électrorétinogramme (ERG) multifocal d'une patiente atteinte de rétinocoroïdopathie de Birdshot montrant une diminution des amplitudes (flèche noire) et un allongement des temps implicites (flèche rouge). AMP : amplitude ; TI : temps implicite. Le tableau montre les valeurs des amplitudes et temps implicites de chacune des ondes de l'ERG, un code couleur montre les écarts à la normale en comparaison avec une cohorte de sujets sains (en rouge, le plus anormal). N1 : première onde négative, P1 : première onde positive de l'enregistrement.

de Birdshot [2]. De fait, les anomalies à l'EOG pourraient être le reflet d'une atteinte de l'EP sans que cela ne puisse être prouvé [2].

Évolution et complications

Il n'existe que très peu de données concernant l'évolution spontanée sans traitement car la majorité des patients bénéficient à un moment ou à un autre de corticoïdes ou d'immunosuppresseurs. De manière schématique, il semble exister trois grands types de profils évolutifs : certains patients présentent une maladie d'apparence « bénigne » quasi stable et d'évolution très lente. Une deuxième catégorie présente une maladie d'emblée inflammatoire, bruyante et active alors qu'une dernière catégorie présente une maladie peu inflammatoire et lentement atrophiant détériorant progressivement la fonction visuelle pouvant aller jusqu'à la cécité [46]. Quelle que soit la forme, la vigilance est de rigueur car l'évolution vers la cécité est toujours possible. La deuxième catégorie présente le plus souvent une

inflammation vitréenne et des vascularites rétinienne pouvant s'accompagner d'œdème maculaire. Cela cause une baisse d'acuité visuelle qui attire l'attention du praticien [2]. Des traitements intermittents des rechutes inflammatoires seules ne semblent néanmoins pas associés avec un bon pronostic visuel [27] (dégradation des champs visuels et de l'ERG malgré des traitements corticoïdes ponctuels), suggérant la nécessité de traitements plus soutenus et d'un suivi rapproché. Aux stades plus avancés, après plusieurs années d'évolution, il semblerait que les lésions de Birdshot deviennent atrophiques avec un degré variable de pigmentation. Ces formes peuvent prendre un aspect en spicules et mimer une rétinite pigmentaire. Elles sont alors associées à une très mauvaise fonction visuelle notamment en raison de l'atrophie maculaire. La dernière catégorie de patients concerne ceux dont la maladie semble progresser d'emblée vers une forme atrophique. Ces formes plus rares seraient dues à une inflammation évoluant à bas bruit à l'origine de la destruction de la rétine principalement périphérique. La progression de la maladie se fait de façon insidieuse, les

patients ne se plaignant que rarement de baisse visuelle ou d'autres symptômes. Cette progression n'est alors objectivée que par des examens objectifs itératifs tels l'ERG ou les champs visuels [2].

En ce qui concerne les complications, l'œdème maculaire est la complication la plus fréquente touchant environ 50 % des patients et constituant la principale cause de baisse visuelle. Le développement de néovascularisations choroïdiennes a été décrit et concernerait 5 % des cas [51–53]. Le développement de membranes épi-rétiniennes concernerait environ 8 % des patients [2]. Un œdème papillaire est fréquemment retrouvé (24 %) aux stades précoces de la maladie. À l'inverse, lorsqu'une atrophie optique, plus rare (8 %) est rapportée, celle-ci apparaît comme une séquelle tardive, probablement secondaire à une inflammation papillaire prolongée [54].

Principes de prise en charge

La majorité des patients des études est traitée, bien qu'il n'existe pas à ce jour de consensus concernant le type de molécule ou les modalités d'instauration ou d'arrêt des traitements. Les seules études qui existent sont rétrospectives et ne permettent donc pas d'apporter de réponses claires. Seules de futures études randomisées prospectives le permettront.

Les corticostéroïdes

Les corticoïdes ont largement été employés dans la rétinohoroïdopathie de Birdshot. Le caractère bilatéral de la maladie fait le plus souvent préférer la forme orale aux formes locales en débutant traditionnellement par de fortes doses suivies par une diminution progressive. Cependant le caractère chronique de la maladie peut faire préférer les formes locales [55]. Quelle qu'en soit la modalité, les traitements par corticostéroïdes systémiques ou par injections péri- ou intra-oculaires ont été employés avec succès dans le traitement de l'œdème maculaire, de l'inflammation vitréenne et de l'œdème papillaire chez certains patients [2,27,56]. Des injections péri-oculaires multiples étaient toutefois nécessaires pour faire disparaître l'œdème maculaire [57]. Les IVT et les injections sous-ténoniennes (IST) occupent désormais une place importante dans l'arsenal thérapeutique mais leur efficacité est le plus souvent transitoire en l'absence de traitement immunosuppresseur par voie systémique. En effet, même lorsque les corticostéroïdes sont efficaces, leur utilisation épisodique ne prévient pas la dégradation à bas bruit d'autres marqueurs de la fonction visuelle tels le champ visuel et l'ERG par exemple [2,27].

Les traitements immunosuppresseurs et immuno-modulateurs

En raison de son rôle inhibiteur des lymphocytes T, la ciclosporine A (Cs A) a longtemps été utilisée dans la maladie de Birdshot [55]. Néanmoins, son utilisation a depuis largement été freinée en raison de ses effets secondaires rénaux et l'hypertension artérielle qu'elle induit [58,59]. D'autres immunosuppresseurs ont été employés, seuls ou

en combinaison avec les corticoïdes ou d'autres immunosuppresseurs. Les anti-métabolites tels que l'azathioprine [60], le méthotrexate ou le mycophénolate mofétil [61,62] ont été employés soit seuls [63] ou dans le cadre de traitements combinés [64]. Plus rarement le cyclophosphamide [8,59,65] ou le chlorambucil [8,65] ont été utilisés mais le trop faible nombre de résultats publiés ne permet pas de statuer sur leur efficacité. Une étude intéressante par Le Hoang et al. a évalué l'efficacité des immunoglobulines polyclonales intraveineuses [66] sur une série de 18 patients montrant une amélioration de l'acuité visuelle et du champ visuel. L'œdème maculaire s'améliorait chez 73 % des patients. Des effets secondaires bénins ont été notés comme une fièvre, une tachycardie et une augmentation de la pression artérielle [66]. Une étude par Bodaghi et al. évaluait l'efficacité de l'interféron alpha 2a dans le traitement des uvéites postérieures réfractaires aux formes traditionnelles d'immunosuppression dont des cas de Birdshot [67]. Une autre étude par Fardeau et al. rapportait l'efficacité de l'interféron alpha 2a dans le traitement de vascularites rétinienne notamment dans le cadre de la maladie de Birdshot [68]. Cependant ce traitement semble induire de nombreux effets secondaires comme un syndrome pseudo-grippal handicapant et des symptômes psychiatriques et est plutôt considéré comme un traitement de seconde ligne [67].

Les autres thérapeutiques

Contrairement aux agents immunosuppresseurs dont le spectre d'action est large, les thérapies ciblées sont spécifiques d'un récepteur ou d'une molécule donnée et sont aujourd'hui de plus en plus employées dans le traitement des maladies dysimmunitaires. L'infliximab, un anticorps chimérique monoclonal anti-TNF alpha a été utilisé avec succès [69] dans le traitement d'uvéites postérieures sévères dont des cas de Birdshot [70]. Il n'existe pas de données suffisantes concernant les anti-IL17, IL12 ou IL6 mais leurs effets pourraient s'avérer intéressants à la lumière de la physiopathologie de la maladie. Le daclizumab, un anti-CD 25 a montré une certaine efficacité [71].

Traitement des complications

La prise en charge des complications de la maladie de Birdshot est non spécifique et relève du cas par cas. Les néovaisseaux choroïdiens sont généralement traités par IVT d'anti-VEGF (*vascular endothelium growth factor*) [2] mais peuvent relever du laser focal ou de la photothérapie dynamique. Les membranes épi-rétiniennes peuvent être opérées lorsqu'elles sont significatives et que la part tractionnelle est jugée prédominante [2].

Surveillance

Il n'existe actuellement pas de consensus concernant les modalités de surveillance. Cette absence de règles codifiées concerne non seulement le type d'examen à réaliser mais également leur fréquence. Plusieurs méthodes cliniques et paracliniques ont toutefois été proposées mais aucune n'a été validée par une étude prospective. Plutôt qu'un seul élément, la surveillance de la BRC doit se baser sur un faisceau

d'examen cliniques et paracliniques et la fréquence de cette surveillance doit s'adapter au stade et à la sévérité de la maladie. Les critères cliniques de surveillance englobent les signes fonctionnels dont l'échelle de qualité de vie, l'acuité visuelle, l'inflammation vitréenne, l'œdème maculaire et les taches au fond d'œil [2]. Cependant, ces critères peuvent évoluer indépendamment les uns des autres, par conséquent, un seul ne suffit pas à avoir une vision globale.

Parmi les examens complémentaires, certains renseignent sur l'activité inflammatoire: l'OCT évalue l'existence d'un œdème maculaire, l'angiographie à la fluorescéine permet de montrer des vascularites, d'objectiver des fuites vasculaires ou de montrer des néovaisseaux choroïdiens [2,32]. L'ICG pourrait être employée, cependant aucune étude n'a été conduite dans ce sens. Fardeau et al. ont suggéré que les taches hypocyantes en ICG pouvaient disparaître avec les traitements [42]. Plusieurs études se sont intéressées à l'évolution des déficits campimétriques au cours de la maladie de Birdshot [27,38,40,59,66,72]. L'étude de Le Hoang et al. a suggéré une possibilité d'amélioration du champ visuel après traitement par immunoglobulines intraveineuses [66]. L'électrorétinogramme pourrait également constituer un élément de suivi. Zacks et al. ont montré que les AMP du fFERG en ambiance scotopique ainsi que les IT en ERG Flicker 30Hz étaient dans les normes chez les patients qui ont pu être sevrés de leurs traitements comparativement aux patients dont le sevrage n'a pas pu être réalisé et chez lesquels ces examens étaient anormaux [48].

Plutôt que de choisir tel ou tel test, c'est la confrontation au cours du temps des résultats fournis par différents types d'examen paracliniques, qui peut permettre de mieux juger de l'évolutivité de l'affection. Cela permettrait de mieux adapter la prise en charge et de prendre une décision quant à l'attitude thérapeutique à suivre.

Diagnostiques différentiels

Plusieurs pathologies inflammatoires ou infectieuses peuvent mimer les signes de la BRC en particulier lors des stades précoces. La présence de précipités granulomateux, de synéchies ou d'un hypopion excluent théoriquement le diagnostic et doivent faire évoquer une autre étiologie comme la sarcoïdose, la tuberculose, la syphilis ou le Vogt-Koyanagi-Harada [4]. La présence de signes systémiques doit également faire évoquer d'autres diagnostics comme le lymphome oculaire, la sclérite postérieure, la sarcoïdose, la tuberculose, la syphilis, le Vogt-Koyanagi-Harada ou la maladie de Behçet. Devant des taches rétinienues au fond d'œil, d'autres étiologies que l'on regroupe sous le nom de «syndrome des taches blanches» peuvent être évoquées. L'épithéliopathie en plaques, la choroïdite multifocale ou le syndrome des taches blanches évanescences (ou MEWDS) apparaissent toutefois chez des patients plus jeunes et présentent une évolution courte et souvent résolutive qui les distingue de la BRC. De plus, leurs caractéristiques angiographiques propres peuvent aider au diagnostic. Les «pars planites» chroniques, associant une inflammation antérieure modérée, une hyalite et des vascularites peuvent être considérées comme un diagnostic différentiel. Cependant, la présence d'œufs de fourmis ou

d'une banquise et l'absence de taches au fond d'œil sont en défaveur de la BRC. La sarcoïdose est probablement la maladie qui mime le mieux la BRC. La présence de l'antigène HLA-A29 pourrait être utile, cependant des cas de sarcoïdoses HLA-A29 positives ont pu poser un réel problème diagnostique [73]. Le diagnostic différentiel avec une rétinopathie pigmentaire dans les formes atrophiques tardives et pigmentées de BRC a pu être évoqué.

Conclusion

La rétinochoroïdopathie de type Birdshot est une affection oculaire potentiellement cécitante dont les traitements et le suivi ne sont pas codifiés. L'acuité visuelle est un piètre élément de surveillance. La confrontation au cours du temps d'éléments cliniques et paracliniques permet de mieux juger de la forme et de l'évolutivité. Des traitements anti-inflammatoires prolongés doivent être envisagés dès lors que des signes de mauvais pronostic sont présents.

Déclaration de liens d'intérêts

Les auteurs déclarent ne pas avoir de liens d'intérêts.

Références

- [1] Fardeau C, Yves-Cohen S, Gaudric A. Choroïdopathie type Birdshot. In: *Retine inflammation*. Paris: Médecine Sciences Pub; 2012. p. 121–9.
- [2] Shah KH, Levinson RD, Yu F, Goldhardt R, Gordon LK, Gonzales CR, et al. Birdshot chorioretinopathy. *Surv Ophthalmol* 2005;50:519–41.
- [3] Ryan SJ, Maumenee AE. Birdshot retinochoroidopathy. *Am J Ophthalmol* 1980;89:31–45.
- [4] Levinson RD, Brezin A, Rothova A, Accorinti M, Holland GN. Research criteria for the diagnosis of birdshot chorioretinopathy: results of an international consensus conference. *Am J Ophthalmol* 2006;141:185–7.
- [5] Jabs DA, Nussenblatt RB, Rosenbaum JT. Standardization of Uveitis Nomenclature (SUN) Working Group. Standardization of uveitis nomenclature for reporting clinical data. Results of the First International Workshop. *Am J Ophthalmol* 2005;140:509–16.
- [6] Pivetti-Pezzi P. Uveitis in children. *Eur J Ophthalmol* 1996;6:293–8.
- [7] Hollenbach JA, Thomson G, Cao K, Fernandez-Vina M, Erlich HA, Bugawan TL, et al. HLA diversity, differentiation, and haplotype evolution in Mesoamerican Natives. *Hum Immunol* 2001;62:378–90.
- [8] Nussenblatt RB, Mittal KK, Ryan S, Green WR, Maumenee AE. Birdshot retinochoroidopathy associated with HLA-A29 antigen and immune responsiveness to retinal S-antigen. *Am J Ophthalmol* 1982;94:147–58.
- [9] Tabary T, Prochnicka-Chalufour A, Cornillet P, Lehoang P, Betuel H, Cohen JH. HLA-A29 sub-types and "Birdshot" choroïdopathie susceptibility: a possible "resistance motif" in the HLA-A29.1 molecule. *C R Acad Sci Ser III Sci Vie* 1991;313:599–605.
- [10] Tabary T, Lehoang P, Betuel H, Benhamou A, Semiglia R, Edelson C, et al. Susceptibility to birdshot chorioretinopathy is restricted to the HLA-A29.2 subtype. *Tissue Antigens* 1990;36:177–9.

- [11] de Waal LP, Lardy NM, van der Horst AR, Baarsma GS, Kijlstra A, Noens L, et al. HLA-A29 subtypes and birdshot chorioretinopathy. *Immunogenetics* 1992;35:51–3.
- [12] LeHoang P, Ozdemir N, Benhamou A, Tabary T, Edelson C, Betuel H, et al. HLA-A29.2 subtype associated with birdshot retinochoroidopathy. *Am J Ophthalmol* 1992;113:33–5.
- [13] Szpak Y, Vieville JC, Tabary T, Naud MC, Chopin M, Edelson C, et al. Spontaneous retinopathy in HLA-A29 transgenic mice. *Proc Natl Acad Sci U S A* 2001;98:2572–6.
- [14] Kuiper JJW, Rothova A, Schellekens PAW, Ossewaarde-van Norel A, Bloem AC, Mutis T. Detection of choroid- and retina-antigen reactive CD8(+) and CD4(+) T lymphocytes in the vitreous fluid of patients with birdshot chorioretinopathy. *Hum Immunol* 2014;75:570–7.
- [15] Kuiper JJW, Emmelot ME, Rothova A, Mutis T. Interleukin-17 production and T helper 17 cells in peripheral blood mononuclear cells in response to ocular lysate in patients with birdshot chorioretinopathy. *Mol Vis* 2013;19:2606–14.
- [16] Jobin D, Thillaye B, de Kozak Y, Sainte-Laudy J, Faure JP, Le Hoang P. Severe retinochoroidopathy: variations of humoral and cellular immunity to S-antigen in a longitudinal study. *Curr Eye Res* 1990;9:91–6.
- [17] de Smet MD, Yamamoto JH, Mochizuki M, Gery I, Singh VK, Shinohara T, et al. Cellular immune responses of patients with uveitis to retinal antigens and their fragments. *Am J Ophthalmol* 1990;110:135–42.
- [18] Gaudio PA, Kaye DB, Crawford JB. Histopathology of birdshot retinochoroidopathy. *Br J Ophthalmol* 2002;86:1439–41.
- [19] Bodaghi B, Rao N. Relevance of animal models to human uveitis. *Ophthalmic Res* 2008;40:200–2.
- [20] Pulido JS, Canal I, Salomão D, Kravitz D, Bradley E, Vile R. Histological findings of birdshot chorioretinopathy in an eye with ciliochoroidal melanoma. *Eye Lond Engl* 2012;26:862–5.
- [21] Pagnoux C, Mahr A, Aouba A, Bérezné A, Monnet D, Cohen P, et al. Extraocular manifestations of birdshot chorioretinopathy in 118 French patients. *Presse Med* 2010;39:e97–102.
- [22] Soubrane G, Bokobza R, Coscas G. Late developing lesions in birdshot retinochoroidopathy. *Am J Ophthalmol* 1990;109:204–10.
- [23] Levinson RD, Monnet D, Yu F, Holland GN, Gutierrez P, Brezin AP. Longitudinal cohort study of patients with birdshot chorioretinopathy. V. Quality of life at baseline. *Am J Ophthalmol* 2009;147 [346–50.e2].
- [24] Kappel PJ, Monnet D, Yu F, Brezin AP, Levinson RD, Holland GN. Contrast sensitivity among patients with birdshot chorioretinopathy. *Am J Ophthalmol* 2009;147 [351–6.e2].
- [25] Gasch A, Smith J, Whitcup S. Birdshot retinochoroidopathy. *Br J Ophthalmol* 1999;83:241–9.
- [26] Holland GN, Shah KH, Monnet D, Brezin AP, Yu F, Nusinowitz S, et al. Longitudinal cohort study of patients with birdshot chorioretinopathy II: color vision at baseline. *Am J Ophthalmol* 2006;142:1013–8.
- [27] Oh KT, Christmas NJ, Folk JC. Birdshot retinochoroiditis: long term follow-up of a chronically progressive disease. *Am J Ophthalmol* 2002;133:622–9.
- [28] Touhami S, Fardeau C, Vanier A, Knoeri J, Simon C, Tezenas du Montcel S, et al. Visual acuity in birdshot retinochoroidopathy evaluation. *Am J Ophthalmol* 2015;160:817–21.
- [29] Knecht PB, Papadia M, Herbort CP. Granulomatous keratic precipitates in birdshot retinochoroiditis. *Int Ophthalmol* 2013;33:133–7.
- [30] Monnet D, Brézin AP, Holland GN, Yu F, Mahr A, Gordon LK, et al. Longitudinal cohort study of patients with birdshot chorioretinopathy. I. Baseline clinical characteristics. *Am J Ophthalmol* 2006;141:135–42.
- [31] Gass JD. Vitiliginous chorioretinitis. *Arch Ophthalmol* 1981;99:1778–87.
- [32] Monnet D, Levinson RD, Holland GN, Haddad L, Yu F, Brézin AP. Longitudinal cohort study of patients with birdshot chorioretinopathy. III. Macular imaging at baseline. *Am J Ophthalmol* 2007;144:818–28.
- [33] Birch DG, Williams PD, Callanan D, Wang R, Locke KG, Hood DC. Macular atrophy in birdshot retinochoroidopathy: an optical coherence tomography and multifocal electroretinography analysis. *Retina* 2010;30:930–7.
- [34] Papadia M, Jeannin B, Herbort CP. OCT findings in birdshot chorioretinitis: a glimpse into retinal disease evolution. *Ophthalmic Surg Lasers Imaging* 2012;43:S25–31.
- [35] Keane PA, Allie M, Turner SJ, Southworth HS, Sadda SR, Murray PI, et al. Characterization of birdshot chorioretinopathy using extramacular enhanced depth optical coherence tomography. *JAMA Ophthalmol* 2013;131:341–50.
- [36] Ossewaarde-van Norel J, Camfferman LP, Rothova A. Discrepancies between fluorescein angiography and optical coherence tomography in macular edema in uveitis. *Am J Ophthalmol* 2012;154:233–9.
- [37] Piffer A-L, Boissonnot M, Gobert F, Zenger A, Wolf S, Wolf U, et al. Relevance of wide-field autofluorescence imaging in Birdshot retinochoroidopathy: descriptive analysis of 76 eyes. *Acta Ophthalmol (Copenh)* 2014;92:e463–9.
- [38] Gordon LK, Monnet D, Holland GN, Brézin AP, Yu F, Levinson RD. Longitudinal cohort study of patients with birdshot chorioretinopathy. IV. Visual field results at baseline. *Am J Ophthalmol* 2007;144:829–37.
- [39] Priem HA, Oosterhuis JA. Birdshot chorioretinopathy: clinical characteristics and evolution. *Br J Ophthalmol* 1988;72:646–59.
- [40] Thorne JE, Jabs DA, Kedhar SR, Peters GB, Dunn JP. Loss of visual field among patients with birdshot chorioretinopathy. *Am J Ophthalmol* 2008;145:23–8.
- [41] Arya B, Westcott M, Robson AG, Holder GE, Pavesio C. Pointwise linear regression analysis of serial Humphrey visual fields and a correlation with electroretinography in birdshot chorioretinopathy. *Br J Ophthalmol* 2015;99:973–8.
- [42] Fardeau C, Herbort CP, Kullmann N, Quentel G, LeHoang P. Indocyanine green angiography in birdshot chorioretinopathy. *Ophthalmology* 1999;106:1928–34.
- [43] Guex-Crosier Y, Herbort CP. Prolonged retinal arterio-venous circulation time by fluorescein but not by indocyanine green angiography in birdshot chorioretinopathy. *Ocul Immunol Inflamm* 1997;5:203–6.
- [44] Howe LJ, Stanford MR, Graham EM, Marshall J. Choroidal abnormalities in birdshot chorioretinopathy: an indocyanine green angiography study. *Eye Lond Engl* 1997;11:554–9.
- [45] Priem HA, De Rouck A, De Laey JJ, Bird AC. Electrophysiological studies in birdshot chorioretinopathy. *Am J Ophthalmol* 1988;106:430–6.
- [46] Hirose T, Katsumi O, Pruett RC, Sakaue H, Mehta M. Retinal function in birdshot retinochoroidopathy. *Acta Ophthalmol (Copenh)* 1991;69:327–37.
- [47] Robson AG, Richardson EC, Koh AHC, Pavesio CE, Hykin PG, Calcagni A, et al. Unilateral electronegative ERG of non-vascular aetiology. *Br J Ophthalmol* 2005;89:1620–6.
- [48] Zacks DN, Samson CM, Loewenstein J, Foster CS. Electroretinograms as an indicator of disease activity in birdshot retinochoroidopathy. *Graefes Arch Clin Exp Ophthalmol* 2002;240:601–7.
- [49] Holder GE, Robson AG, Pavesio C, Graham EM. Electrophysiological characterisation and monitoring in the management of birdshot chorioretinopathy. *Br J Ophthalmol* 2005;89:709–18.
- [50] Chiquet C, Berthemy-Pellet S, Altayrac-Bethenod J, Aptel F, Labarere J, Quesada J-L, et al. Multifocal electroretinogram in birdshot chorioretinopathy. *Retina* 2015;35:1256–65.

- [51] Soubrane G, Coscas G, Binaghi M, Amalric P, Bernard JA. Birdshot retinochoroidopathy and subretinal new vessels. *Br J Ophthalmol* 1983;67:461–7.
- [52] Brucker AJ, Deglin EA, Bene C, Hoffman ME. Subretinal choroidal neovascularization in birdshot retinochoroidopathy. *Am J Ophthalmol* 1985;99:40–4.
- [53] Barondes MJ, Fastenberg DM, Schwartz PL, Rosen DA. Peripheral retinal neovascularization in birdshot retinochoroidopathy. *Ann Ophthalmol* 1989;21:306–8.
- [54] Rothova A, Berendschot TTJM, Probst K, van Kooij B, Baarsma GS. Birdshot chorioretinopathy: long-term manifestations and visual prognosis. *Ophthalmology* 2004;111:954–9.
- [55] Menezes V, Taylor SR. Birdshot uveitis: current and emerging treatment options. *Clin Ophthalmol Auckl NZ* 2014;8:73–81.
- [56] Godel V, Baruch E, Lazar M. Late development of chorioretinal lesions in birdshot retinochoroidopathy. *Ann Ophthalmol* 1989;21:49–52.
- [57] Kaplan HJ, Aaberg TM. Birdshot retinochoroidopathy. *Am J Ophthalmol* 1980;90:773–82.
- [58] Kiss S, Ahmed M, Letko E, Foster CS. Long-term follow-up of patients with birdshot retinochoroidopathy treated with corticosteroid-sparing systemic immunomodulatory therapy. *Ophthalmology* 2005;112:1066–71.
- [59] Le Hoang P, Girard B, Deray G, Le Minh H, De Kozak Y, Thillaye B, et al. Cyclosporine in the treatment of birdshot retinochoroidopathy. *Transplant Proc* 1988;20:128–30.
- [60] Greenwood AJ, Stanford MR, Graham EM. The role of azathioprine in the management of retinal vasculitis. *Eye Lond Engl* 1998;12:783–8.
- [61] Leder HA, Galor A, Thorne JE, Jabs D. Disappearance of classic birdshot spots after immunosuppression with tacrolimus and mycophenolate mofetil. *Br J Ophthalmol* 2008;92:291.
- [62] Doycheva D, Jägle H, Zierhut M, Deuter C, Blumenstock G, Schiefer U, et al. Mycophenolic acid in the treatment of birdshot chorioretinopathy: long-term follow-up. *Br J Ophthalmol* 2015;99:87–91.
- [63] Becker MD, Wertheim MS, Smith JR, Rosenbaum JT. Long-term follow-up of patients with birdshot retinochoroidopathy treated with systemic immunosuppression. *Ocul Immunol Inflamm* 2005;13:289–93.
- [64] Cervantes-Castañeda RA, Gonzalez-Gonzalez LA, Cordero-Coma M, Yilmaz T, Foster CS. Combined therapy of cyclosporine A and mycophenolate mofetil for the treatment of birdshot retinochoroidopathy: a 12-month follow-up. *Br J Ophthalmol* 2013;97:637–43.
- [65] Bloch-Michel E, Frau E. Birdshot retinochoroidopathy and HLA-A29+ and HLA-A29- idiopathic retinal vasculitis: comparative study of 56 cases. *Can J Ophthalmol* 1991;26:361–6.
- [66] LeHoang P, Cassoux N, George F, Kullmann N, Kazatchkine MD. Intravenous immunoglobulin (IVIg) for the treatment of birdshot retinochoroidopathy. *Ocul Immunol Inflamm* 2000;8:49–57.
- [67] Bodaghi B, Gendron G, Wechsler B, Terrada C, Cassoux N, Huong DLT, et al. Efficacy of interferon alpha in the treatment of refractory and sight threatening uveitis: a retrospective monocentric study of 45 patients. *Br J Ophthalmol* 2007;91:335–9.
- [68] Fardeau C. Interferon and retinal vasculitis. *J Fr Ophtalmol* 2006;29:392–7.
- [69] Baughman RP, Bradley DA, Lower EE. Infliximab in chronic ocular inflammation. *Int J Clin Pharmacol Ther* 2005;43:7–11.
- [70] Artornsombudh P, Gevorgyan O, Payal A, Siddique SS, Foster CS. Infliximab treatment of patients with birdshot retinochoroidopathy. *Ophthalmology* 2013;120:588–92.
- [71] Sobrin L, Huang JJ, Christen W, Kafkala C, Choopong P, Foster CS. Daclizumab for treatment of birdshot chorioretinopathy. *Arch Ophthalmol* 2008;126:186–91.
- [72] Ladas JG, Arnold AC, Holland GN. Control of visual symptoms in two men with birdshot retinochoroidopathy using low-dose oral corticosteroid therapy. *Am J Ophthalmol* 1999;128:116–8.
- [73] Vrabec TR, Augsburg JJ, Fischer DH, Belmont JB, Tashayyod D, Israel HL. Taches de bougie. *Ophthalmology* 1995;102:1712–21.