

망막앞막 환자의 정량화된 변시증의 정도와 빛간섭단층촬영 소견과의 연관성

Correlation between Quantification of Metamorphopsia and Optical Coherence Tomography Findings in Patients with Epiretinal Membrane

김패트릭 · 박성용

Patrick Kim, MD, Sung Yong Park, MD

순천향대학교 의과대학 순천향대학교천안병원 안과학교실

Department of Ophthalmology, Soonchunhyang University Cheonan Hospital, Soonchunhyang University College of Medicine, Cheonan, Korea

Purpose: To investigate the quantification of metamorphopsia with a novel method that uses Monpack One (Metrovision, Perenchies, France) and to compare the relationship between metamorphopsia score and spectral-domain optical coherence tomography (SD-OCT) findings in patients with epiretinal membrane (ERM).

Methods: This study included 37 eyes of 35 patients with idiopathic ERM. We examined the patients using SD-OCT and quantified the degree of metamorphopsia using the Monpack One. On the topographic map of the Early Treatment Diabetic Retinopathy (ETDRS) grid, central retinal thickness at the fovea (1 mm), and parafovea (3 mm) was measured with the SD-OCT software. The correlation between these factors was analyzed. We repeated the metamorphopsia test twice in 22 eyes of 11 healthy subjects in order to calculate intraclass correlation coefficients (ICCs) and evaluate the reproducibility and reliability of the new metamorphopsia test.

Results: On the ETDRS grid, the retinal thickness (μm) of the central, superior, inferior, nasal, and temporal subfields was 495 ± 102 , 428 ± 98 , 454 ± 78 , 434 ± 83 , and 463 ± 95 , respectively. The mean total metamorphopsia score was 24.8 ± 13.9 , while those for the superior, inferior, nasal, and temporal subfields were 14.7 ± 9.1 , 15.1 ± 8.6 , 15.9 ± 8.9 , and 14.6 ± 8.6 , respectively. Linear regression analysis revealed that total metamorphopsia score was significantly related to central retinal thickness ($p = 0.01$). Moreover, each subfield of parafoveal retinal thickness positively correlated with metamorphopsia subfield score ($p < 0.01$ – 0.023). The ICCs for the metamorphopsia tests of the healthy individuals showed almost perfect repeatability (>0.9) in all subfields.

Conclusions: The degree of metamorphopsia in ERM could be quantified objectively on each subfield using the Monpack One metamorphopsia test. The degree of metamorphopsia significantly correlated with retinal thickness measurements based on SD-OCT. J Korean Ophthalmol Soc 2016;57(4):588-594

Keywords: Epiretinal membrane, Metamorphopsia, Monpack One, Spectral domain optical coherence tomography

■ Received: 2015. 12. 17. ■ Revised: 2016. 2. 3.

■ Accepted: 2016. 3. 6.

■ Address reprint requests to **Sung Yong Park, MD**
Department of Ophthalmology, Soonchunhyang University
Cheonan Hospital, #31 Suncheonhyang 6-gil, Dongnam-gu,
Cheonan 31151, Korea
Tel: 82-41-570-2114, Fax: 82-41-592-3810
E-mail: 81381@schmc.ac.kr

* This study was presented as an e-poster at the 113th Annual Meeting of the Korean Ophthalmological Society 2015.

* This work was supported by the Soonchunhyang University Research Fund.

망막앞막은 내경계막의 표면을 따라 증식하는 비혈관성의 섬유세포막으로 망막 주름, 중심오목의 견인, 뒤뜰립 등을 일으키며 시력저하, 변시증, 단안복시 등의 증상을 일으킨다.¹ 증상 중에 변시증이 가장 흔하며 약 80-85%의 환자들은 중등도에서 심한 수준의 휘어져 보임을 호소한다.^{2,3} 많은 환자에서 성공적인 망막앞막의 제거술 후 시력이 회복되나, 변시증은 남아 있는 경우가 있다.² 망막앞막에서 변시증의 평가는 주로 Amsler grid가 이용되어 왔지만 이는 주관적인 검사이고 변시증의 정도를 정량화하는 데는

© 2016 The Korean Ophthalmological Society

This is an Open Access article distributed under the terms of the Creative Commons Attribution Non-Commercial License (<http://creativecommons.org/licenses/by-nc/3.0/>) which permits unrestricted non-commercial use, distribution, and reproduction in any medium, provided the original work is properly cited.

한계가 있었으며, M-chart 역시 객관적인 정량화에는 한계가 있었다.⁴ 빛간섭단층촬영(optical coherence tomography, OCT)은 망막앞막과 같은 중심오목 질환에서 진단 및 경과의 평가에 유용한 검사로 망막두께, 망막부피 및 시세포층의 형태 등 망막구조에 대한 평가와 정량화가 가능하다. 스펙트럼 영역 빛간섭단층촬영(spectral-domain optical coherence tomography, SD-OCT)의 발달로 더욱 빠른 속도로 고해상도의 검사가 가능해졌으며, 망막의 미세구조와 시력에 대한 연구가 활발해졌다.⁵⁻⁷ 저자들은 Metrovision사에서 개발한 Monpack One 내에 있는 Metamorphopsia test (MonPack One, Metrovision, Perenchies, France)를 통해 보다 객관적으로 망막앞막 환자의 변시증 정도의 정량화를 시도해 보았으며, 또한 변시증의 정도와 OCT로 측정된 망막두께와의 상관관계를 알아보려고 하였다.

대상과 방법

2014년 3월부터 2015년 1월까지 순천향대학교 천안병원에 내원하여 망막앞막을 진단 받은 환자 35명 37안을 후향적으로 분석하였다. 망막앞막은 비접촉 광각 렌즈와 세극 등 현미경을 이용한 안저검사와 빛간섭단층촬영 SD-OCT (Spectralis, Heidelberg Engineering, Heidelberg, Germany)를 이용하여 진단하였다.

다음의 경우에 해당되는 환자는 대상에서 제외하였다: 1) 당뇨망막병증, 이전의 망막박리 수술, 포도막염, 망막정맥 폐쇄에 의한 이차성 망막앞막이 의심되는 경우, 2) 연령관련 황반변성이 동반된 경우, 3) 중심성맥락망막병증이 동반된 경우, 4) Lens Opacities Classification System III 상

Grade 2 이상의 nuclear sclerosis를 보일 경우, 5) 녹내장이 동반된 경우, 6) 6디옵터 이상의 굴절이상을 동반한 경우, 7) 최대교정 시력이 0.1 미만인 경우.

모든 환자에게서 logMAR 최대교정시력, 전안부 검사 및 안저검사, SD-OCT, Metamorphopsia test (MonPack One, Metrovision)를 시행하였다. SD-OCT는 중심오목을 중심으로 30×25° 영역에 31개의 B-scan으로 이루어진 Raster scan을 시행하였다. 각각의 B-scan은 768개의 A-scan으로 구성되었으며, 9 mm 길이였고, 각각의 스캔 간격은 240 μm였다. Eye tracker system을 이용한 Automatic Real Time (ART) mode를 통해, 25개의 frame을 평균화하여 하나의 B-scan을




Figure 1. Small pattern of bars presented over a background grid during the metamorphopsia test.

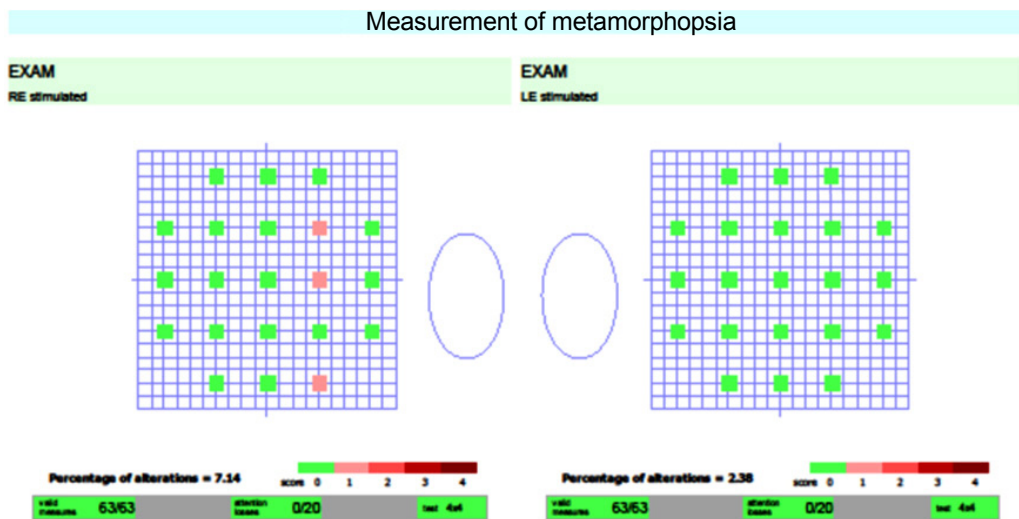


Figure 2. The metamorphopsia test software consists of tests in 21 different locations positioned every four degrees over the macular field. RE = right eye; LE = left eye.

만들었다. 촬영은 한 명의 숙련된 기사에 의해 피검자에 대한 사진 정보 없이 이루어졌다. Autosegmentation algorithm을 이용한 Spectralis software를 이용해, 망막의 두께를 측정하였다. Early Treatment Diabetic Retinopathy (ETDRS) 격자의 중심 구역과, 격자 안의 parafoveal 구역의 수치를 측정하였다.

변시증의 정량화에 이용한 MonPack One은 자동시야검 사계와 유사한 방법으로 패턴은 무작위의 순서로 나오게 되며 최대 35군데에서 패턴이 나타나게 된다. 피검사자의 협조도를 고려하여 본 연구에서는 21군데에서만 변시증의 정도를 측정하였다. 배경을 구성하는 격자에 4×4의 하얀 작은 격자 패턴이 나타나는 것으로 구성되어 있으며, 작은 격자 패턴은 직선 혹은 곡선으로 구성된다(Fig. 1). 피검사자는 응답 버튼을 잡고 중앙의 빨간 주시점을 주시하다가 직선의 패턴을 인식할 때 버튼을 누르면 되며, 곡선으로 구성된 패턴은 검사에 대한 신뢰도를 판단하는 데 사용된다. 배경 격자는 각 방향으로 10°의 범위를 가진다. 각각의 선 간격은 1°의 차이를 의미하며 각 검사 지점은 서로 4°씩 떨어져있다(Fig. 2). 각 지점마다 검사의 신뢰도를 검출하는 곡선 패턴이 1번, 피검사자의 병변을 파악하기 위하여 나오는 직선 패턴이 2번으로 총 3회의 검사를 실시한다. 결과에서 녹색 지점은 피검사자가 2번의 반응을 보인 지점이며, 핑크색 지점은 1번, 적색 지점은 전혀 반응이 없었던 지점을 나타낸다. 곡선패턴으로 제시된 검사의 수는 'Attention losses'로 표현되며 비정상적으로 빠른 반응의 경우에도 Attention losses에 포함된다. 변시증 점수는 녹색을 2점, 핑크색을 1점 적색은 0점으로 산정하였으며, 전체 구역에서의 변시증 점수와 상측, 하측, 이측, 비측에서의 변시증 점수를 각각 측정하였다. 중심 구역의 망막 평균 두께와 전체 구역의 변시증 점수의 상관관계를 분석하였고, 상측, 하측, 이측, 비측의 parafoveal 구역의 평균 망막 두께와 각각의 대응하는 구역의 변시증 점수 간에 상관관계를 분석하였다. 단일검사자가 시행한 Metamorphopsia test의 재현성 및 신뢰도를 비교하기 위해서 정상인 11명 22안의 단안당 2회 측정(총 44회)의 검사 간 급내상관계수(intraclass correlation coefficients, ICCs)를 평가하였다. 통계학적 분석은 SPSS 21.0 프로그램(SPSS Inc., Chicago, IL, USA)을 사용하였고, 정량화된 변시증의 정도와 빛간섭단층촬영소견 간의 분석은 선형 회귀모형을 사용하였다.

결 과

총 35명 37안 중 남자가 16명 여자가 21명이었으며, 평균 나이는 64.44 ± 8.82세였다(Table 1). 37안의 평균 logMAR 시력은 0.50 ± 0.15, 구면렌즈대응치는 0.41 ± 2.6이었으며

37안 중 우수정체안이 28안 위수정체안이 9안이었다. 변시증의 정도를 나타내는 Metamorphopsia score는 전체가 24.8 ± 13.9, 상측 14.7 ± 9.1, 하측 15.1 ± 8.6, 비측 15.9 ± 8.9, 이측 14.6 ± 8.6이었으며, OCT 상에서 얻어진 retinal thickness (μm)는 중심 495 ± 102, 상측 428 ± 98, 하측 454 ± 78, 비측 434 ± 83, 이측 463 ± 95였다(Table 2).

선형로지스틱 회귀모형에서 전체 변시증 점수는 central retinal thickness (CRT)-1 mm와 유의한 상관관계를 보였다

Table 1. Baseline characteristics of patients with idiopathic epiretinal membrane

Characteristics	Value
Number of eyes (subjects)	37 (35)
Sex (male:female)	16:21
Age (years)	64.44 ± 8.82
Visual acuity (log MAR)	0.50 ± 0.15
Refraction (S.E)	0.41 ± 2.60
Lens status (phakia : pseudophakia)	28:9

Values are presented as mean ± SD unless otherwise indicated. S.E = spherical equivalent; SD = standard deviation.

Table 2. Retinal thickness (inner ring of ETDRS grid) and metamorphopsia score of patients with idiopathic epiretinal membrane

Subfield	Retinal thickness (μm)	Metamorphopsia score
Superior	428 ± 98	14.7 ± 9.1
Inferior	454 ± 78	15.1 ± 8.6
Nasal	434 ± 83	15.9 ± 8.9
Temporal	463 ± 95	14.6 ± 8.6

Values are presented as mean ± SD unless otherwise indicated. ETDRS = Early Treatment Diabetic Retinopathy; SD = standard deviation.

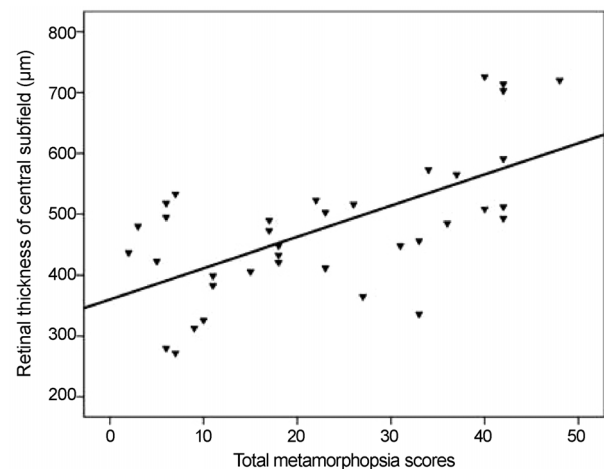


Figure 3. Correlation between total metamorphopsia score and CRT (μm). The CRT (μm) and total metamorphopsia score were significantly positively correlated ($r = 0.635$, $p = 0.001$). p -value was determined using linear regression analysis. CRT = central retinal thickness.

($r=0.635, p=0.001$) (Fig. 3). 각 방향의 변시증 점수와 해당하는 부분의 CRT-3 mm 또한 유의한 상관관계를 보였다. 상측($r=0.469, p=0.003$), 하측($r=0.574, p<0.001$), 비측($r=0.630, p=0.001$), 이측($r=0.373, p=0.023$) (Fig. 4). 또한 중심망막 두께가 두꺼울수록 유의하게 시력이 낮았다($p<0.001$).

다음의 증례는 우안 변시증 주소로 본원에 내원한 49세 여자 환자로, 컬러 안저촬영에서 망막전막을 확인할 수 있었으며, OCT에서 상측으로 저명한 epiretinal membrane (ERM)을 확인할 수 있었다. 그 외 retinal thickness 역시 상측이 두꺼워져 있었고, Metamorphopsia test 상 하측에서 높은 점수를 보였다(Fig. 5).

정상안에서 Metamorphopsia test를 반복 시행하여 변시증을 정상화하였을 때, 전체 변시증 점수의 급내상관계수

는 0.987 (95% 신뢰구간: 0.969-0.995, $p<0.001$)이었고, 상측 0.991 (95% 신뢰구간: 0.978-0.996, $p<0.001$), 하측 0.922 (95% 신뢰구간: 0.814-0.967, $p<0.001$), 비측 0.975 (95% 신뢰구간: 0.941-0.990, $p<0.001$), 이측 0.981 (95% 신뢰구간: 0.955-0.992, $p<0.001$)이었다.

고 찰

망막앞막은 1865년 Iwanoff가 처음으로 보고하였으며, 후유리체박리로 인해 야기된 신경교세포 등의 증식이 내경계막 표면에 섬유막을 형성하여 발생된다.^{8,9} 변시증은 망막 앞막 환자의 85% 정도가 호소하는 흔한 증상이고, 이에 대한 평가에는 Amsler grid나 M-chart가 사용되어 왔다.

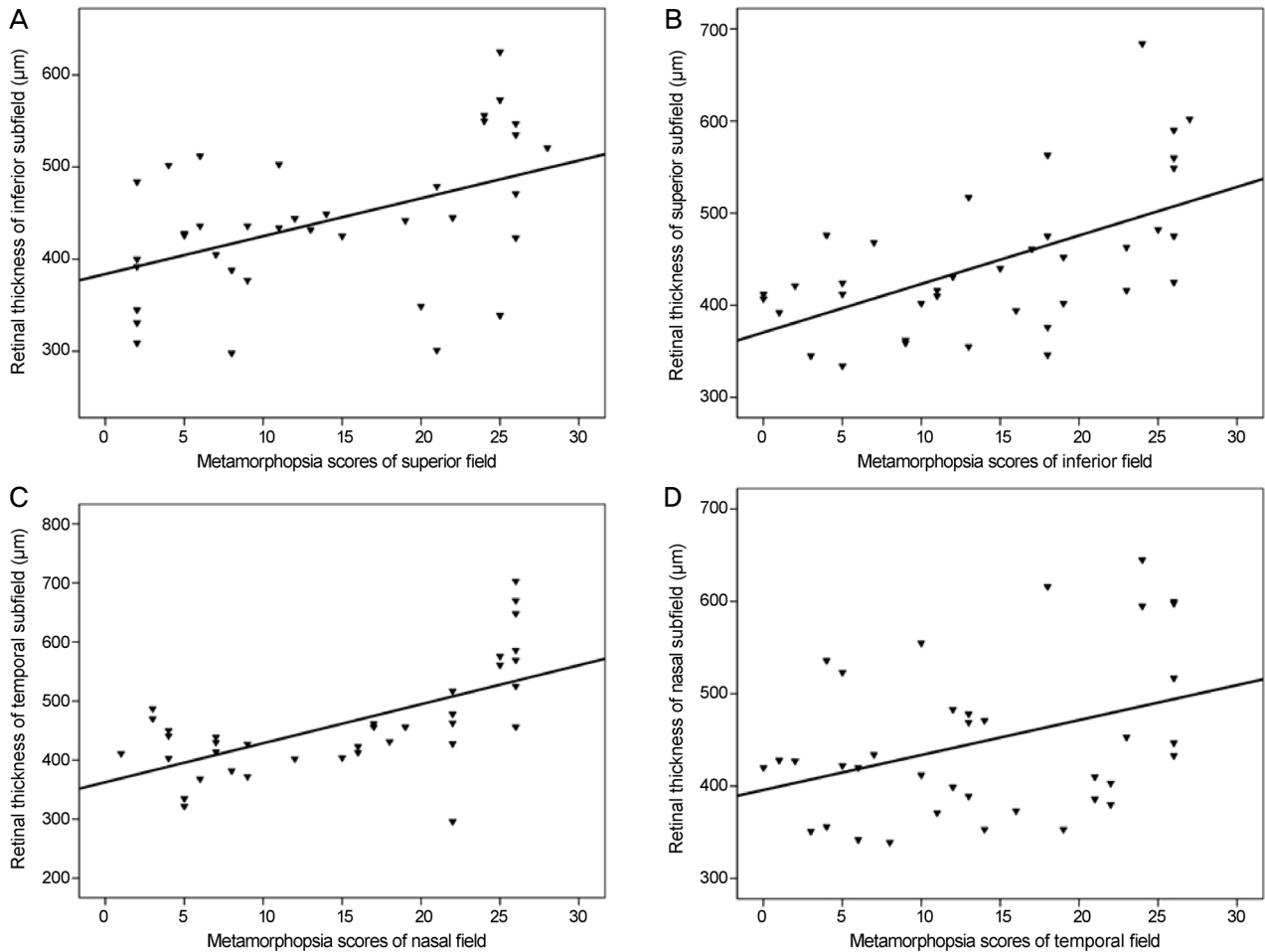


Figure 4. Relationship between metamorphopsia score and retinal thickness in subjects with epiretinal membrane. Correlation between metamorphopsia score and retinal thickness (μm) in the (A) inferior subfield, (B) superior subfield, (C) temporal subfield, and (D) nasal subfield. (A) Significant positive correlation was found between retinal thickness of the inferior subfield and metamorphopsia score of the superior field ($r = 0.469, p = 0.003$). (B) Significant positive correlation between retinal thickness of the superior subfield and metamorphopsia score of the inferior field ($r = 0.574, p < 0.001$). (C) Significant positive correlation between retinal thickness of the temporal subfield and metamorphopsia score of the nasal field ($r = 0.630, p = 0.001$). (D) Significant positive correlation between retinal thickness of the nasal subfield and metamorphopsia score of the temporal field ($r = 0.373, p = 0.001$). p -value was determined using linear regression analysis.

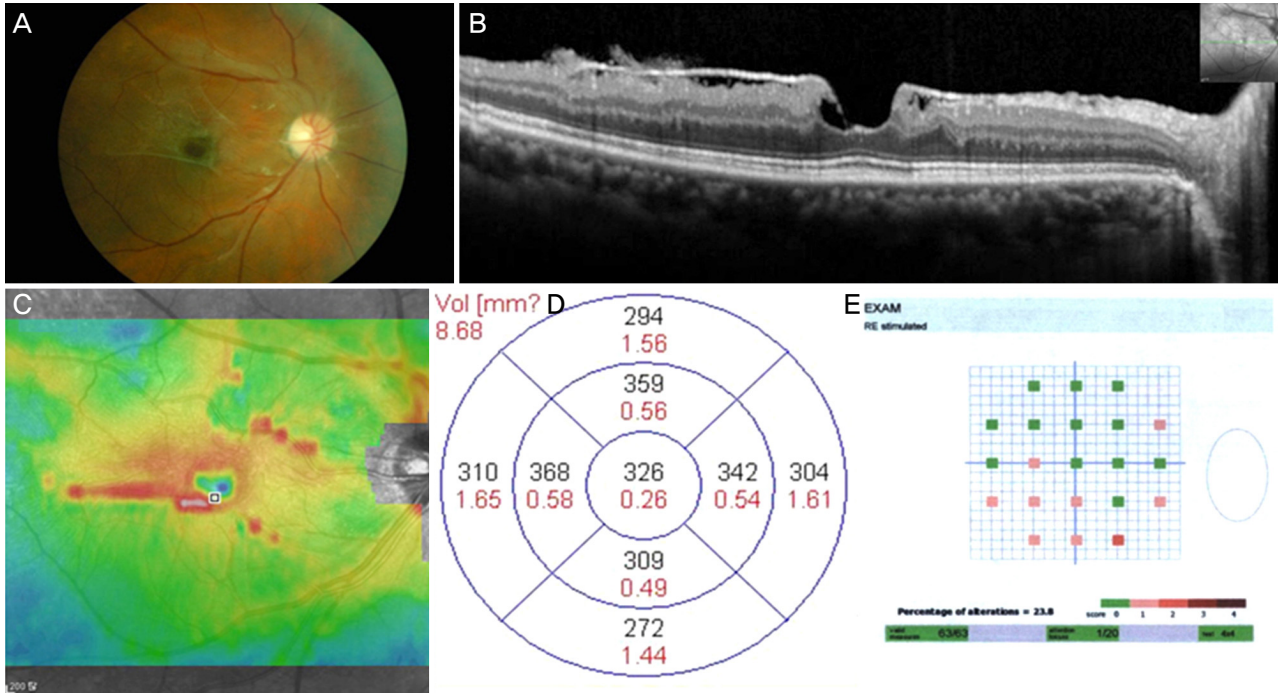


Figure 5. Clinical manifestations of a patient with epiretinal membrane. (A) Fundus photograph of a 49-year-old female with epiretinal membrane on the right eye. (B) Horizontal section scan showing epiretinal membrane. (C) Colored topographic map showing increased retinal thickening in the superior field. (D) Numeric value of ETDRS grid also showing increased superior thickening. (E) Metamorphopsia test results showed a higher score in the inferior than superior field. ETDRS = Early Treatment Diabetic Retinopathy.

Amsler grid는 1947년에 Amsler에 의해 고안된 이후 황반질환에서 변시증을 평가하고 정량화하기 위해 주로 사용되어 왔다. 하지만 Amsler grid를 사용하는 경우, 환자에게 직접 변시증이 어떤지 물어봐야 하며, 때로는 직접 그려보라고 해야 한다. 이는 부정확하며 동시에 정량화하여 평가하기도 어렵다. Bouwens and Van Meurs²는 Sine Amsler grid를 이용하여 변시증의 정량화를 시도하였으나, 일반적인 임상상황에 적합하지 않고, 여전히 객관적인 정량화에는 한계가 있다는 문제가 있다. Lakshminarayanan¹⁰과 Shinoda et al¹¹ 역시 Amsler grid의 간소화 및 수정을 통해 변시증의 정량화를 시도하였지만, 오히려 복잡한 방법으로 인해 임상상황에 사용되지 못하였다.

M-chart의 경우 환자에게 보여지는 선의 휘어짐 여부만을 판단하게 함으로써, Amsler grid보다 좀 더 객관적으로 변시증의 정량화를 시도할 수 있다. 하지만 이 역시 단순히 중심에 수평 혹은 수직의 선 하나만을 보여줌으로써 주변부의 변시증의 정도는 파악하기 힘들다는 단점이 있다.⁴

본 연구에서는 기존처럼 환자에게 의사가 직접 변시증의 유무나 그 정도를 물어보고 판단하는 것이 아닌, 자동시야 검사계와 유사한 방식으로 변시증을 객관적으로 정량화한 장비를 이용하여 망막앞막에서 변시증을 평가하였다. 또 망막구조와 정량화된 변시증 간의 상관관계를 밝히고자 하

였으며 시야검사처럼 중심뿐만 아니라 주변부의 10°에 해당하는 부분의 변시증 정도까지도 파악할 수 있었다. 중심오목 구역의 평균두께와 metamorphopsia score가 유의한 연관관계가 있는 것으로 나타났다. 또한 각 방향의 중심오목 부근의 평균두께와 해당하는 부위의 metamorphopsia score와 연관관계가 있는 것으로 나타났다.

Watanabe et al¹²은 망막앞막이 있었던 환자들을 대상으로 Amsler grid로 변시증을 평가하고, 빛간섭단층촬영 결과와의 상관성을 분석하였다. 그들은 환자들을 변시증 정도에 따라, 환자들을 변시증이 없었던 군, 국소 변시증이 있었던 군, 광범위 변시증이 있었던 군으로 나누었고, 변시증이 있었던 부위에서 망막의 내핵층의 두께가 증가되어 있었다고 보고하였다. 본 연구에서는 Watanabe et al¹²의 연구에서와 같이 망막 층간의 두께와 변시증의 연관성을 평가하지는 않았지만, 변시증이 있었던 부위에서 망막의 전체 두께가 증가되어 있었다. Watanabe et al¹²의 연구는 Amsler grid를 이용하였기 때문에 변시증의 지역적 분포만을 고려하였고 변시증의 정도를 분석하지는 않았지만, 본 연구에서는 새로운 변시증 검사법을 이용해 변시증을 정량화하였고, 변시증의 정도와 망막의 구조적 변화 간에 위치적, 정량적 상관관계를 분석하였다는 차이가 있다.

망막앞막에서 망막의 두께와 시력과의 상관관계에 대해서

는 몇몇 보고들이 있어 왔다. Liu et al¹³은 중심망막두께와 시력이 역의 상관관계가 있다고 보고하였고, Michalewski et al¹⁴도 중심오목의 두께와 시력이 유의한 역의 상관 관계가 있다고 보고하였다. 기존의 연구들의 결과와 같이 본 연구에서도 중심망막 두께가 시력과 유의한 역의 상관관계가 있는 것으로 나타났다.

Amsler¹⁵와 Matsumoto et al¹⁶은 수직선과 수평선 간의 변시증 차이가 있으며 수직선보다 수평선에서 변시증이 심하다고 보고하였다. 이는 망막의 수직선상로의 수축이 더 심하다는 뜻으로, 원인으로는 시신경에 의한 저항과 시신경체계의 인식 차이로 보고 있다.⁴ 본 연구에서는 이러한 결과가 나타나지는 않았다.

급내상관계수(ICCs)는 반복된 검사값의 연관성이나 일관성을 의미하는데, 본 연구의 정상안에서 시행한 metamorphopsia test에서 상당히 높은 수준의 반복성과 신뢰성을 보여주었다. 이는 유사한 검사방법인 자동시야검사 기계에서 보였던 수준과 비슷하며, 현재 사용되는 다른 검사들과 비슷한 정도의 재현성으로 임상적으로 적용 가능하다고 판단했던 수준이다.¹⁷

본 연구의 제한점으로는, 먼저 후향적 연구였고 대상 환자가 충분하지 못하였다는 점이 있다. 또한 Monpack One metamorphopsia test의 경우 새로운 검사 방법이므로 환자에게 충분한 사전 교육이 필요하며, 반복 측정을 통한 검사 간, 검사자 간의 재현성 점검이 필요하지만, 본 연구는 후향적 연구로 대상 환자에서 재현성 점검이 제대로 이루어지지 않은 제한점이 있다.

결론적으로 기존의 Amsler grid나 M-chart가 아닌 새로운 방법의 metamorphopsia test를 이용하여 구역별로 변시증의 정도를 평가할 수 있었고, 이러한 변시증의 정도는 OCT 상의 수치와 유의한 상관관계를 보이는 것으로 나타났다. 이러한 결과를 토대로, 망막앞막 환자 이외에 황반원공이나 나이관련황반변성과 같은 변시증이 나타나는 다른 질환에서도 적용해 볼 수 있을 것이며, 유리체망막수술 전후로 변시증의 변화를 파악하는 데 도움이 될 것으로 예측해 본다. 망막 구조와 변시증과의 상관관계를 좀 더 명확히 규명하기 위해서 망막 층별의 구조적 변화와 변시증과의 상관관계에 대한 분석이 필요할 것이다. 추가적으로, 질환이 있는 눈에서 이러한 Metamorphopsia test의 재현성 평가를 위한 전향적 연구도 추가적으로 필요할 것으로 사료된다.

REFERENCES

- 1) Seo S, Lim HW, Shin YU, et al. Morphologic and functional evaluation before and after vitrectomy in idiopathic epiretinal membrane patients using microperimetry. J Korean Ophthalmol Soc 2013; 54:893-901.
- 2) Bouwens MD, Van Meurs JC. Sine Amsler Charts: a new method for the follow-up of metamorphopsia in patients undergoing macular pucker surgery. Graefes Arch Clin Exp Ophthalmol 2003; 241:89-93.
- 3) Wong JG, Sachdev N, Beaumont PE, Chang AA. Visual outcomes following vitrectomy and peeling of epiretinal membrane. Clin Exp Ophthalmol 2005;33:373-8.
- 4) Matsumoto C, Arimura E, Okuyama S, et al. Quantification of metamorphopsia in patients with epiretinal membranes. Invest Ophthalmol Vis Sci 2003;44:4012-6.
- 5) van Velthoven ME, Faber DJ, Verbraak FD, et al. Recent developments in optical coherence tomography for imaging the retina. Prog Retin Eye Res 2007;26:57-77.
- 6) Ko TH, Fujimoto JG, Schuman JS, et al. Comparison of ultrahigh- and standard-resolution optical coherence tomography for imaging macular pathology. Ophthalmology 2005;112:1922.e1-15.
- 7) Schmidt-Erfurth U, Leitgeb RA, Michels S, et al. Three-dimensional ultrahigh-resolution optical coherence tomography of macular diseases. Invest Ophthalmol Vis Sci 2005;46:3393-402.
- 8) Klein R, Klein BE, Wang Q, Moss SE. The epidemiology of epiretinal membranes. Trans Am Ophthalmol Soc 1994;92:403-25; discussion 425-30.
- 9) Gastaud P, Bétis F, Rouhette H, Hofman P. Ultrastructural findings of epimacular membrane and detached posterior hyaloid in vitreomacular traction syndrome. J Fr Ophthalmol 2000;23:587-93.
- 10) Lakshminarayanan V, Aziz S, Enoch JM. Quantification of metamorphopsia using hyperacuity techniques. Optom Vis Sci 1991; 68:942-5.
- 11) Shinoda K, Ishida S, Kawashima S, et al. A new method for quantification of metamorphopsia in patients with epiretinal membrane. Jpn J Ophthalmol 2000;44:424-7.
- 12) Watanabe A, Arimoto S, Nishi O. Correlation between metamorphopsia and epiretinal membrane optical coherence tomography findings. Ophthalmology 2009;116:1788-93.
- 13) Liu X, Ling Y, Huang J, Zheng X. Optic coherence tomography of idiopathic macular epiretinal membranes. Yan Ke Xue Bao 2002; 18:14-9.
- 14) Michalewski J, Michalewska Z, Cisiecki S, Nawrocki J. Morphologically functional correlations of macular pathology connected with epiretinal membrane formation in spectral optical coherence tomography (SOCT). Graefes Arch Clin Exp Ophthalmol 2007;245:1623-31.
- 15) Amsler M. Earliest symptoms of diseases of the macula. Br J Ophthalmol 1953;37:521-37.
- 16) Matsumoto C, Tsuboi S, Okuyama S, et al. Quantification of metamorphopsia. Method of evaluation. Rinsho Ganka 1990;44: 271-4.
- 17) Talbot R, Goldberg I, Kelly P. Evaluating the accuracy of the visual field index for the Humphrey Visual Field Analyzer in patients with mild to moderate glaucoma. Am J Ophthalmol 2013;156: 1272-6.

= 국문초록 =

망막앞막 환자의 정량화된 변시증의 정도와 빛간섭단층촬영 소견과의 연관성

목적: 망막앞막 환자에서 새로 고안된 Monpack One 변시증 검사로 변시증의 정량화를 시도하고, 그 정도와 빛간섭단층촬영 소견과의 연관성을 비교하였다.

대상과 방법: 특발성 망막앞막 환자 35명 37안을 대상으로 하였다. 모든 대상에서 빛간섭단층촬영 및 Monpack One을 이용하여 변시증 검사를 시행하였다. 빛간섭단층촬영은 Early Treatment Diabetic Retinopathy (ETDRS) 격자의 중심오목 및 중심오목 부근 4방향의 망막두께(1 mm, 3 mm)를 측정하였으며 각 인자 간에 유의한 관련이 있는지 알아보았다. 변시증 검사의 재현성 및 신뢰도를 평가하기 위해 정상 11명 22안을 대상으로 변시증 검사를 2회 반복 시행하였다.

결과: ETDRS 격자의 중심 및 상측, 하측, 비측, 이측 구역에서의 두께는 각각 $495 \pm 102 \mu\text{m}$, $428 \pm 98 \mu\text{m}$, $454 \pm 78 \mu\text{m}$, $434 \pm 83 \mu\text{m}$, $463 \pm 95 \mu\text{m}$ 였다. 변시증의 전체 점수는 24.8 ± 13.9 였고, 상측, 하측, 비측, 이측 점수는 14.7 ± 9.1 , 15.1 ± 8.6 , 15.9 ± 8.9 , 14.6 ± 8.6 이었다. 변시증의 전체 점수는 중심부 망막의 평균두께와 유의한 상관 관계를 보였으며, 상측, 하측, 비측, 이측 점수가 각각 하측, 상측, 이측, 비측 구역의 평균 두께와 유의한 상관 관계를 보였다. 정상안에서 변시증 정도의 검사 간 급내상관계수는 모든 구역에서 0.9 이상이었다.

결론: 망막앞막에서 Monpack One 변시증 검사를 이용해 구역별로 변시증의 정도를 평가할 수 있었고, 그 정도는 빛간섭단층촬영의 수치와 유의한 상관관계를 보였다.

〈대한안과학회지 2016;57(4):588-594〉